Lane Medical Library

Aus der Medizinischen Poliklinik der Martin Luther-Universität Halle-Wittenberg
(Direktor: Prof. Dr. med. G. Grund)

STANFORD UNIVERSITY
APR 11 1939
LIBRARY

Schicksal und Krankheitsverlauf bei Kranken mit rheumatischen Herzklappenfehlern

Inaugural-Dissertation

zur

Erlangung des Grades eines Doktors der Medizin

der

Hohen Medizinischen Fakultät

der

Martin Luther-Universität Halle-Wittenberg

vorgelegt von

Günter Cichon

aus Schwientochlowitz O/S.

Halle/Saale

1938

Carl Nieft, Buchdruckerei und Verlag, Bleicherode am Harz

1. Berichterstatter: Prof. Dr. med. G. Grund

2. Berichterstatter: Prof. Dr. Cobet

Tag der mündlichen Prüfung: 24. Juni 1938

Gedruckt mit Genehmigung der Fakultät

Meinen lieben Eltern!

Inhaltsverzeichnis.

Seite

Einleitung 5

Hauptteil

1. Methodik der Untersuchungen 15
2. Kasuistik 16
3. Ergebnisse 52

Zusammenfassung 70

Schrifttum 71

Über den Verlauf der Klappenerkrankungen des Herzens und die Lebensaussichten, die Kranke mit derartigen Veränderungen haben, besteht ein umfangreiches Schrifttum. Wir wissen aus den ausführlichen Arbeiten von Edens und von v. Romberg, um die bekanntesten zu nennen, aber auch aus den Arbeiten vieler anderer Autoren,, daß jeder Herzklappenfehler eine Mehrbelastung des Kreislaufes bedeutet. Als Folgen der Vitien finden sich am Herzen Erweiterungen und Maßenzunahmen, Dilatation und Hypertrophie.

Die Herzerweiterung ist eine Erscheinung, die eine unausbleibliche Folge eines jeden Herzklappenfehlers ist. Klappeninsuffizienz wie auch Wiederstandserhöhungen im abführenden Stromgebiet führen zur Erweiterung der betroffenen Herzhöhlen, die als Anpassung an die veränderten Arbeitsbedingungen anzusehen ist. Da derartig veränderte mechanische Bedingungen bestehen, muß der Herzmuskel ständig gesteigerte Arbeit leisten. Zur Bewältigung einer solchen Dauerleistung reicht aber offenbar die normale Reservekraft nicht aus, es bilden sich dann bestimmte morphologische Änderungen der Muskulatur aus, die das Herz zur Erfüllung seiner neuen Aufgaben befähigen und als Hypertrophie bezeichnet werden. Als Reservekraft bezeichnet Edens die Kraft, die ein Muskel über die zurzeit bestehende Durchschnittsleistung hinaus auf stärkste Reize momentan zu entwickeln vermag.

(Wir wissen, daß häufig die durch Klappenfehler veranlaßte Mehrbelastung durch Zunahme des Herzmuskels vollkommen ausgeglichen werden kann und nennen diesen stationären Zustand die Kompensation. Bei solchen Fällen bleibt im Laufe vieler Jahre die Herzform unverändert und die Leistungsfähigkeit zeigt keine sichere Verminderung. Oft genug erfährt aber der Klappenfehler eine fortschreitende Verschlechterung. Edens nimmt sogar an, daß es stets dahin kommt, wenn auch in sehr verschiedenen Zeiträumen, und zwar deshalb, weil die Reservekraft eines hypertrophierten Herzmuskels geringer ist als die eines

normalen. Die Größe des Herzens nimmt ständig zu, seine Leistungsfähigkeit aber ab. Den Grund dafür sieht Edens in der ungenügenden Ernährung des hypertrophierten Herzmuskels. Der manchmal bis aufs 2 bis 3 fache vergrößerte Herzmuskel fordert eine gewaltige Steigerung der Nahrungszufuhr. Diese soll durch die Zirkulation geleistet werden, ohne daß eine entsprechende Vermehrung des Stromvolumens stattfand, ohne daß die Herzkranzgefäße entsprechend erweitert würden (Eppinger). Der Bedarf nach gesteigerter Durchblutung auf der einen Seite — die Erschwerung der Durchströmung der vermehrten Muskelmasse auf der anderen Seite — bringt nach Edens eine Art Circulus vitiosus zustande, der der Hauptgrund für die, auf die Dauer gesehen, stets schlechte Prognose der Klappenfehler sei. Ähnlich äußert sich Krehl. Daraus ist zu schließen, daß bei jedem Vitium die Reservekraft des Herzens herabgesetzt ist, mag dies auch erst gelegentlich außerordentlicher Anstrengungen zu Tage treten.

Das Schicksal eines dekompensierten Klappenfehlers kann verschiedenartig sein. Im günstigsten Falle wird durch geeignete Therapie völlige Kompensation erreicht; in anderen Fällen gelingt diese nicht vollkommen oder wenigstens nicht für die Dauer, und in den günstigsten Fällen kommt es bei fortlaufender Kreislaufschwäche zum Exitus.

Es wurde bereits ausgeführt, daß das Schicksal des Herzkranken in der Regel in der ersten Linie vom Verhalten und Zustand des Herzmuskels abhängt. Die Prognose verschlechtert sich besonders, wenn dieser durch die Krankheit, die den Klappenfehler verursacht hat, mitgeschädigt ist (Edens, Hübener, Krehl, Mackenzie, von Romberg, Siebeck). Nun kann zwar jede Krankheit, die einen Klappenfehler verursacht, den Herzmuskel schädigen, doch ist der Grad der Schädigung bei den einzelnen sehr verschieden. Somit ergibt sich als ein neuer wichtiger Gesichtspunkt für die Beurteilung der Klappenfehler die Grundkrankheit. Es ist deshalb notwendig, auf die gewöhnlichsten Ursachen der Vitien und ihre besondere Bedeutung hinsichtlich der Miterkrankung des Herzmuskels schon an dieser Stelle kurz einzugehen.

Die häufigste Ursache eines Klappenfehlers ist die rheumatische Endocarditis. An 2. Stelle steht die Lues, an 3. Stelle arteriosklerotische Veränderungen und an 4. Stelle andere Infektionskrankheiten, zu denen z. B. Scharlach und Diphtherie zählen. Edens fand bei seinem Krankenmaterial 50% aller erworbenen Klappenfehler rheumatischer, 18% luetischer und 12%

arteriosklerotischer Natur. Der Rest war teils durch andere Infektionskrankheiten hervorgerufen, teils konnte die Ursache nicht geklärt werden Adlmühler, ein Schüler von Romberg's, fand unter 462 Fällen von erworbenen Klappenfehlern ebenfalls 50% durch rheumatische Infektion, 18% durch Lues, dagegen nur 4% durch Arteriosklerose verursacht. Mengel konnte in der Leipziger Klinik bei 670 erworbenen Klappenfehlern in 58,5% Gelenkrheumatismus als Ursache nachweisen, und schließlich fand Scheidel bei 160 Fällen, bei denen die Diagnose durch die Autopsie gesichert war, daß in rd. 50% ein rheumatischer Infekt und in etwa 8% Lues die Ursache war.

Edens, Grant, Hübener, Hubert, Leschke, Makkenzie, von Romberg u. a. weisen darauf hin, daß der Herzmuskel im allgemeinen durch die Lues schwerer geschädigt wird, als durch einen rheumatischen Infekt. Erschwerend kommt noch hinzu, daß die luetischen Veränderungen sehr oft auf die Aortenwand übergreifen (Aortitis) und zu einer Verengerung der Abgangsstellen der Kranzgefäße führen, sodaß der bereits geschädigte Herzmuskel infolge der nun noch hinzukommenden schlechteren Durchblutung und Ernährung rascher erlahmt. Es herrscht daher allgemein die Ansicht, daß ein durch Lues verursachtes Vitium im Durchschnitt eine schlechtere Prognose hat als ein rheumatischer Klappenfehler, was für den Einzelfall natürlich noch nichts besagt — man denke an die relativ gute therapeutische Beeinflußbarkeit der frühzeitig erkannten Aortitis luica oder auch an die oft schlechte Prognose der rezidivierenden rheumatischen Endocarditis.

Die durch Lues verursachten Vitien nehmen bezüglich ihrer Beurteilung auch sonst eine Sonderstellung ein:

1. läßt sich in den meisten Fällen ein genauer Termin der Erkrankung der Klappe nicht feststellen, selbst wenn man den Zeitpunkt der Luesinfektion kennt (Hübener, Scheidel).

2. spielen sich die luetischen Veränderungen — im Gegensatz zu den rheumatischen — fast ausschließlich an der Aorta und ihren Klappen ab und führen in erster Linie zu einer Insuffizienz derselben (Schrumpf, Adlmühler und Hübener fanden, daß von den Aorteninsuffizienzen annähernd 70% auf Lues zurückzuführen sind).

3. ist die Schädigung des Herzmuskels, wie oben näher ausgeführt, meist eine erheblichere.

Anders liegen die Verhältnisse bei der Endocarditis rheumatica. Hier kennt man in den meisten Fällen den Beginn der

Krankheit. Ferner spielen sich die endocarditischen Veränderungen zwar besonders häufig an der Mitralis ab, es werden aber auch recht oft andere Klappen befallen und schließlich kann es sowohl zur Ausbildung einer Insuffizienz, einer Stenose als auch einer Kombination beider kommen. Romberg stellt fest, daß in 59% die Mitralis allein, in 29% die Mitralis und die Aortenklappen und in nur 9% die Aortenklappen allein erkrankt waren. Die restlichen 3% betreffen andere Kombinationen, die wegen ihres selteneren Vorkommens weniger wichtig sind. Hübener, Leschke, Scheidel u. a. kamen zu ganz ähnlichen Zahlenergebnissen.

Übereinstimmung herrscht bei den Autoren darüber, daß ein reiner Klappenfehler bessere Lebensaussichten habe, als ein kombinierter. Als besonders ungünstig in Bezug auf die Prognose gelten diejenigen kombinierten Fälle, in denen mehrere Klappen befallen sind. Es gibt natürlich auch dabei wiederum einzelne Ausnahmefälle. So berichtet z. B. Hübener über 3 Fälle von kombinierten rheumatischen Vitien, die ein Lebensalter von 65 bis 70 Jahren erreichten, ohne daß auf eine besondere Schonung geachtet worden wäre. Bamberger und Jürgensen vertreten zwar die Ansicht, daß z. B. eine leichte Aortenstenose weniger ungünstig zu beurteilen sei, wenn nebenher noch ein geringer Grad von Aorteninsuffizienz bestünde. Ihre These wird heut aber ziemlich übereinstimmend abgelehnt.

Die Richtigkeit der theoretischen Erwägung, daß eine Stenose, ganz allgemein gesprochen, prognostisch ungünstiger sei als eine Insuffizienz, wird durch die Praxis und zahlreiche klinische Untersuchungen bewiesen (z. B. von Hübener, der über ein Material von 750 Herzkranken verfügt und seine Untersuchungen über viele Jahre fortsetzte). Bei der Aortenstenose wird dabei die Tatsache verantwortlich gemacht, daß infolge des verminderten Schlagvolumens auch die Durchblutung der Coronarien ungenügend sei und es frühzeitig zum Erlahmen des Herzmuskels komme (Edens). Der relativ ungünstige Verlauf vieler Mitralstenosen wird u. a. mit der ungenügenden Reservekraft des linken Vorhofs und der hierbei bestehenden Neigung zum Vorhofflimmern und zur Embolie in Zusammenhang gebracht.

Es ergibt sich somit folgendes Verhältnis: Die günstigsten Lebensaussichten haben im Durchschnitt die reinen Insuffizienzen, dann die reinen Stenose und schließlich die kombinierten Vitien. Letztere gelten dann als besonders ungünstig, wenn mehrere Klappen erkrankt sind. Ob auch ein Unterschied in der Prognose

zwischen rheumatischen Aortenklappenfehler und Mitralvitium besteht, wird von den Autoren recht verschieden beurteilt. Fast alle sind der Ansicht, daß Aortenklappenfehler lange kompensiert bleiben, daß es aber mit der Herzkraft rasch bergab geht, wenn erst einmal eine Dekompensation eingetreten ist. Ein rheumatischer Aortenklappenfehler soll kaum öfter als 2 mal kompensierbar sein. Nach Edens, Hübener, Plesch und Scheidel ist dagegen die Kompensation eines Mitralfehlers, der zwar rascher dekompensiert, bedeutend häufiger. Scheidel berichtet von einem Fall, in dem neunmal eine gute Kompensation erreicht werden konnte. Romberg und Scheidel halten die rheumatischen Aortenklappen- und Mitralinsuffizienz in Bezug auf Lebensaussichten für fast gleich günstig. Hübener dagegen glaubt, daß die Mitralinsuffizienz die längste Lebensdauer hat. Edens hält die rheumatische Aortenklappeninsuffizienz für das günstigste Vitium, wenn ihm auch die Mitralinsuffizienz in dieser Beziehung nicht wesentlich nachstehe. Grant meint sogar, daß alle Klappenfehler nicht luetischer Grundlage etwa die gleiche Prognose hätten. Den gleichen Standpunkt vertreten auch Friedberger und Tartakower.

Schließlich wird noch von fast allen Autoren (Edens, Hübener, Krasso, Plesch, von Romberg) darauf hingewiesen, daß außer den bereits genannten noch eine ganze Anzahl von anderen Faktoren die Lebensaussichten der Vitien beeinflussen, nämlich Beruf, Lebenswandel, Ernährung, Genußmittel. Individualität des Erkrankten, soziale Stellung, ferner Erkrankungen wie Arteriosklerose, Nierenaffektionen, Hypertonie, Infektionserkrankungen, Erkrankungen der Respirationsorgane, Deformierungen des Brustkorbes und vieles andere mehr.

Über diese allgemein gültigen Richtlinien hinaus interessiert es aber ganz besonders, zu erfahren, welche Ergebnisse umfangreichere Reihenuntersuchungen und langjährige Beobachtungen von Herzfehlern brachten, und ob es auf Grund solcher Beobachtungen möglich war, die Lebensaussichten einzelner Klappenfehler mit einer gewissen Wahrscheinlichkeit im voraus zu beurteilen. Es finden sich eine ganze Reihe von Arbeiten, die sich mit diesem Thema befaßten. Wohl an erster Stelle steht die Arbeit Hübener's, die sich auf ein Untersuchungsmaterial von 750 Herzkranken stützt. Sie umfaßt sowohl angeborene wie auch alle Arten von erworbenen Herzfehlern. Hübener weist darauf hin, daß, abgesehen von den luetischen Aortenvitien, die Prognose der Herzfehler oft durchaus nicht ungünstig sei. 30 bis 50 Jahre

nach Erwerb des Herzfehlers lebten von 233 rheumatischen Mitralinsuffizienzen noch 103 und von 40 rheumatischen Aorteninsuffizienzen noch 11. Bei der rheumatischen Mitralstenose liegen die Verhältnisse nicht so günstig. Von 82 Fällen lebten bis zu 40 Jahren nur noch 14, bis zu 30 Jahren noch 24 und bis zu 20 Jahren noch 28 dieser Kranken. Noch weniger günstig sei die Aussicht der kombinierten Vitien, die allerdings in Ausnahmefällen auch ein höheres Alter erreichen könnten (bis zu 65 und 70 Jahren, wobei der Herzfehler 50 Jahre lang bestanden hatte). Bei den luetischen Vitien sei eine Prognose deshalb schwer, weil sich der Beginn der Klappenerkrankung schwer bestimmen lasse. So günstig wie bei den rheumatischen Vitien sei die Prognose jedenfalls nicht. Er kenne nur 2 Fälle von luetischer Aorteninsuffizienz, bei denen das Vitium etwas länger als 20 Jahre bestanden hatte. — Eine weitere aufschlußreiche Arbeit stammt von Scheidel. Sie umfaßt 160 Fälle von Kranken, die an Klappenfehlern und deren Folgen gestorben sind. Alle Fälle sind seziert worden. Nach seinen Beobachtungen traten die ersten Herzbeschwerden bei luetischen Vitien durchschnittlich 12 bis 13 Jahre nach der Infektion auf. Die ersten objektiven Zeichen von Dekompensation wurden bei ihnen nicht vor dem 2. Jahrfünft und nicht nach dem 2. Jahrzehnt von Krankheitsbeginn an gerechnet nachgewiesen. Er fand, daß von den rheumatischen Klappenfehlern rd. 24% innerhalb der ersten 5 Jahre nach Erwerb des Vitium verstarben. 28% lebten bis zu 15 Jahren; 13% bis zu 20 und 11% sogar 30 bis 37 Jahre vom Beginn der Klappenveränderung an gerechnet. Von sämtlichen Fällen die später als 30 Jahre nach Erwerb des Fehlers letal endeten waren 28 = 93,33% rheumatischen Ursprungs. Reine Mitral- und Aortenfehler blieben am längsten kompensiert. Aortenklappenfehler kompensierten selten ein zweites Mal, Mitralfehler dagegen bis zu 9 mal. Die Intervalle zwischen den einzelnen Kompensationen wurden mit der Häufigkeit immer kürzer. Kombinierte Vitien kompensierten besonders schlecht, vor allen Dingen Kombinationen zwischen Mitral- und Aortenfehlern. Bei $^3/_4$ aller Fälle von rheumatischen Klappenfehlern stellten sich die ersten Beschwerden innerhalb von 10 Jahren nach Entstehung des Vitiums ein, bei $^2/_5$ bestanden sie von Anfang an. Die längste beschwerdefreie Zeit betrug 29 Jahre. Die Zeit zwischen erster Dekompensation und Tod schwankte zwischen einigen Monaten und 16 Jahren. Die Durchschnitts-Lebensdauer aller Fälle wurde mit 13 Jahren 4 Monaten errechnet; feste Beziehungen zwischen Lebensdauer und Art des Herzfehlers konnte Scheidel nicht feststellen.

Grant ist ähnlicher Ansicht. Seine „Epikrise 10-jähriger Beobachtung von 1000 Herzkranken" faßt er dahin zusammen, daß das Schicksal von Herzkranken nicht so sehr durch die Art des Klappenfehlers bestimmt werde, als vielmehr durch die Herzgröße und die Leistungsfähigkeit des Herzens. Er teilt sein Material von diesem Gesichtspunkt aus in 3 Gruppen:

Gruppe I: Gute Prognosen ergeben nach seiner Ansicht alle Fälle ohne Herzvergrößerung bei guter Arbeitstoleranz. Fast die Hälfte dieser Fälle war nach 10 Jahren noch in unverändertem Zustand und nur $^1/_5$ war verstorben.

Gruppe II: Mäßig sei die Prognose bei geringer Vergrößerung und mäßiger Arbeitstoleranz. Von dieser Gruppe war nach 10 Jahren die Hälfte verstorben.

Gruppe III: Eine schlechte Prognose geben aber alle Fälle mit starker Herzvergrößerung und Stauungserscheinungen. Nur wenige von diesen waren nach 10 Jahren noch am Leben. Für die meisten betrug die durchschnittliche Lebensdauer nur $2^1/_2$ Jahre.

A. C. de Graff und Cl. Lingg gewannen ihre Ergebnisse bei 644 an rheumatischen Herzerkrankungen Gestorbenen und 609 noch lebenden Patienten. Mit Ausnahme der Pulmonal- und Tricuspidalklappe war der Sitz der Veränderungen ohne wesentlichen Einfluß auf die Dauer der Erkrankung. Auch konnten sie keinen Unterschied feststellen zwischen Vitien, die im Kindesalter und solchen, die später erworben wurden. Befallensein mehrerer Klappen verschlechtert die Prognose. Als durchschnittliches Alter für die erste Infektion errechneten sie 17 Jahre. Die ersten Zeichen von Herzinsuffizienz traten durchschnittlich 11 Jahre später, also mit 28 Jahren auf und der Tod erfolgte im durchschnittlichen Alter von 33 Jahren bzw. 16 Jahre nach dem Erwerb.

Perlroth führt an Hand einer Statistik von 80 rheumatischen Mitral- und Aortenfehlern aus, daß 77% der Mitralvitien und 94% der Aortenvitien innerhalb eines Jahres nach der ersten Dekompensation verstarben. Eine Kompensation war in ungefähr 80% zweimal, in 18% dreimal und nur in 2% der Fälle viermal möglich.

Plesch meint, daß die Prognose der Mitralinsuffizienz bis bis zum 30. Jahr nicht günstig ist. Die Kompensation sei bis zum 35. Lebensjahre schwierig. Kranke, die das 35. Lebensjahr überlebten, erreichten dann allerdings ein recht hohes Alter (bis zu 70 Jahren). Der Tod trat dann infolge von Komplikationen z.B.

fortgeschrittener Arteriosklerose, Pneumonie, Nierenentzündung usw. ein. (Vielleicht hat es sich bei einem Teil der Fälle der ersten Gruppe um rekurrierende Prozesse gehandelt?) Die Prognose der Aorteninsuffizienz sei nicht mit Sicherheit zu stellen. Eine einmal eingetretene Dekompensation führe jedoch meist binnen weniger Jahre zum Exitus. Kranke mit Mitralstenose sterben meist in jungen Jahren und ein Lebensalter von 50 Jahren werde nur ausnahmsweise erreicht. Die Prognose der kombinierten Fehler sei verschieden, aber im Ganzen nicht günstig. In über der Hälfte der Fälle komme es in den ersten 4 Jahren nach Auftreten der ersten Dekompensationszeichen zum Tode, und nur 4 bis 5% der kompensierten Fälle lebten noch 18 bis 35 Jahre. Plesch errechnet, daß 71% der Fälle 2 mal, 23% 3 mal, 4% 4 mal und 2% 5 bzw. 6 mal dekompensiert waren.

Edens fand, daß eine rheumatische Aorteninsuffizienz ein ganzes Lebensalter anhalten kann, ohne wesentliche Beschwerden zu verursachen. Er hebt aber hervor, daß die Kompensation dieser Herzfehler schwierig sei und daß es meist rapid bergab gehe, wenn die Herzkraft erst einmal zu versagen beginne. Als prognostisch fast ebenso günstig bezeichnet er die rheumatische Mitralinsuffizienz, die zwar rascher dekompensiere, dafür aber vor der Aorteninsuffizienz den Vorteil habe, daß bei ihr die Kompensation meist leichter wieder herzustellen sei. Er berichtet von einem Fall von rheumatischer Mitralinsuffizienz, wo ein Patient 41 Jahre nach Erwerb des Herzfehlers noch leichte Feldarbeit verrichten konnte. Die Lebensaussichten der Mitralstenose und erst recht der kombinierten Mitralvitien bezeichnet er wegen der Neigung zu Vorhofflimmern und zur Embolie als wesentlich schlechter. Ebenso verhalte es sich mit den kombinierten Herzfehlern, bei denen mehrere Klappen befallen sind. Für die Aortenstenose gibt er wegen der relativen Seltenheit dieser Erkrankung keine genaue Prognose an. Er bringt nur zum Ausdruck, daß sie jedenfalls nicht so günstig ist, wie die einer Aorteninsuffizienz nach rheumatischer Endocarditis. Ungünstig sei die Prognose der luetischen Aortenfehler wegen der bereits hervorgehobenen Beteiligung des Myokards und der Coronarien.

Bei v. Romberg sind einzelne Daten über die Prognose der Herzfehler nicht zu finden. Außer den oben bereits angeführten allgemeinen Richtlinien gibt er als durchschnittliche Lebensdauer eines Herzfehlers die Zeit von 11 Jahren 8 Monaten an. Er stellt ferner fest, daß von 75 Aortenfehlern 34 und von 504 Mitralfehlern 52 im Anschluß an die erste Dekompensation verstarben. Allerdings hat er auch Beobachtungen gemacht, bei denen die

nach der 1. Dekompensation erreichte Wiederkompensation 20 Jahre lang anhielt.

So wichtig derartige Zusammenstellungen auch sind, ihr Wert ist naturgemäß ein begrenzter, vor allem ein statistischer. So wird immer wieder über Einzelfälle berichtet, die sich ganz anders verhielten, als es typischerweise erwartet werden konnte z. B. von Jokel über 3 Sportler, von denen der eine eine Mitralinsuffizienz, der andere eine Aorteninsuffizienz und der 3. eine Aortenstenose hatte, die trotz ihrer Herzfehler ohne wesentliche Beschwerden sportliche Leistungen vollbrachten, die teilweise sogar außergewöhnlich waren. Obwohl uns außer den physikalischen Untersuchungen eine Fülle von Funktionsprüfungsmethoden, eine doch schon sehr verfeinerte Röntgendiagnostik und Elektrocardiographie zur Verfügung steht, bleibt die Stellung der Prognose doch schon deswegen schwierig, weil der Grad der Schlußunfähigkeit bzw. Öffnungsbehinderung einer Klappe sich zu Lebzeiten des Kranken nicht sicher erfassen läßt.

Bei kritischer Einstellung dürfen wir auch nicht vergessen, daß die vorgenannten Arbeiten trotz ihres meist sehr umfangreichen Materials als in irgendeiner Form einseitig bezeichnet werden müssen.

Ohne die verdienstvolle Arbeit Hübener's irgendwie schmälern zu wollen, muß man doch sagen, daß sie die eigentlichen Verhältnisse nicht ganz trifft. Hübener hat nämlich seine Erfahrungen an solchen Herzkranken gesammelt, die wegen ihres Leidens einen Badeort aufsuchten. Deshalb werden in seiner Arbeit weder diejenigen erfaßt, deren Herzfehler so wenig Beschwerden machte, daß eine besondere Behandlung nicht erforderlich war, noch solche, für die wegen der Schwere der Erkankung der Besuch eines Badeortes nicht möglich war. Es werden auch schließlich solche Herzkranke nicht berücksichtigt, die wegen ihrer schlechten sozialen Lage den Aufenthalt in einem Kurort nicht ermöglichen konnten.

Scheidel nimmt als Ausgangspunkt 160 Herzkranke, die entweder am Klappenfehler selbst oder seinen Folgen gestorben sind. Abgesehen davon, daß diejenigen Fälle von Herzerkrankungen, die in einer Klinik stationär behandelt werden und evtl. dort ad exitum kommen, sodaß eine Sektion vorgenommen werden kann, selbstverständlich vorwiegend die schwereren Formen der Vitien darstellen, werden solche außer acht gelassen, die trotz ihres Herzfehlers nicht an diesem sondern einer interkurrenten Krankheit verstarben.

Perlroth verfolgt nur den Verlauf der dekompensierten Klappenfehler. Ähnliche Einseitigkeiten der Betrachtungsart weisen auch die Arbeiten anderer Autoren auf, deren Statistik auf einem Material fußte, das sich zu einem Teil aus noch lebenden zu einem Teil aus bereits verstorbenen Kliniks-Patienten zusammensetzte (Grant, Krasso, Graff und Lingg u.a.)

Andere Autoren wiederum haben keine zahlenmäßigen Feststellungen getroffen, sondern stellen die Prognose auf Grund einer mehr oder minder großen Erfahrung, die sie durch Beobachtung von Einzelfällen gesammelt haben, (Edens, Leschke, Plesch, v. Romberg).

Daß Einzelerfahrungen einer gewissen Zufälligkeit ausgesetzt sind und daher keine allgemeine Gültigkeit beanspruchen können, braucht wohl nicht erst extra hervorgehoben zu werden. Die exaktesten Ergebnisse würde man erhalten, wenn man eine systematische Untersuchung der Gesamtbevölkerung eines bestimmten Bezirks vornehmen würde und dann das Schicksal, der auf diese Art ermittelten organischen Herzerkrankungen über einen längeren Zeitraum verfolgen und mit demjenigen der Gesamtbevölkerung in zahlenmäßige Beziehung setzen würde, ein Idealfall, der natürlich bisher nirgend erreicht werden konnte.

Es erschien uns lohnend das Problem an einem ganz anders zusammengesetzten Krankengut erneut zu studieren, indem wir die Erfahrungen an solchen Kranken zu Grunde legten, die spontan unsere Poliklinik aufsuchten bzw. von der Poliklinik aus in Form sogenannter Distriktsbesuche in ihrer Wohnung behandelt wurden. Wir konnten auf diese Weise sowohl Herzkranke beobachten, die wegen ihres Herzleidens ärztliche Hilfe in Anspruch nahmen, wie auch solche, die wegen eines ganz anderen Leidens die Poliklinik aufsuchten, bei denen aber als Nebenbefund ein Herzfehler bei dieser Gelegenheit erstmalig festgestellt wurde, der vielleicht bis dahin noch gar keine Beschwerden verursacht hatte. Unser Krankengut umfaßt also alle Arten von Fällen, von den leichtesten, die keine Beschwerden hatten, bis zu den schwersten, akut oder chronisch dekompensierten.

Ein so gewonnenes Material kommt unserer Ansicht nach den wahren Verhältnissen noch am nächsten; jedenfalls werden hierbei die Fehlerquellen der oben genannten Verfahren zum großen Teil ausgeschaltet.

Als Ausgangspunkt unserer Untersuchungen wählten wir die Herzkranken des Jahres 1925/26 und forschten nach, was sich über sie nach 10 Jahren feststellen ließ. Da aber damals die Krankenblattverzeichnisse noch nicht nach diagnostischen Gesichtspunkten geführt wurden, hatte ich mich der umständlichen und zeitraubenden Arbeit zu unterziehen annähernd 5000 Krankenblätter des genannten Jahrganges durchzusehen. Indessen genügte auch dies noch nicht. Da nämlich bei denjenigen Kranken, die in einem späteren Jahre wiedererschienen waren, die Krankenblätter aus dem Jahre 1925/26 herausgenommen und in den späteren Jahrgang eingeordnet waren, mußten auch die auf das Jahr 1925/26 folgenden Jahrgänge durchsucht werden. Auf diese Weise gewann ich zunächst 82 Fälle.

Diejenigen Herzkranken, die sich seit mehr oder minder langer Zeit nicht mehr in der Poliklinik hatten blicken lassen, wurden nun in ihren Wohnungen aufgesucht. Waren sie inzwischen verzogen, so wurde versucht, mit Hilfe des Einwohnermeldeamtes ihre gegenwärtige Adresse zu erfahren. Bei den nach auswärts Verzogenen war das nicht immer möglich, ebenso bei Mädchen oder Frauen, die durch Heirat bzw. Wiederheirat einen anderen Namen erhalten hatten. Waren auf diese Weise die Lebenden ermittelt worden, so wurden sie zu einer Nachuntersuchung in die Poliklinik bestellt. Wurde dies ausnahmsweise abgelehnt, dann mußte man sich auf eine Untersuchung in der Wohnung des Kranken beschränken. War die Entfernung zwischen Wohnort und der Poliklinik zu weit, so begnügten wir uns mit einer schriftlichen Anfrage bei den Kranken oder dem behandelnden Kollegen.

Bei den Nachuntersuchungen wurde eine Zwischenanamnese erhoben, nach dem Verlauf der Krankheit, nach besonderen Beschwerden und nach Dekompensationen und anderen Komplikationen gefahndet. Außer der Untersuchung des Allgemeinbefundes mit Bestimmung von Größe, Gewicht, Temperatur usw. wurde ein physikalischer Status der inneren Organe, insbesondere der Kreislauforgane erhoben. Ferner wurde der Urin auf Eiweiß, Zucker, Schleudersatz und Gallenfarbstoff untersucht, eine Herzferndurchleuchtung evtl. auch Herzfernaufnahme vorgenommen und in einigen Fällen auch ein Elektrokardiogramm hergestellt. Stellte es sich heraus, daß einer der Kranken inzwischen in einem Krankenhaus gewesen war, liehen wir uns die Krankenpapiere und evtl. angefertigte Röntgenbilder usw. aus. Ergab die Nachforschung, daß ein Kranker verstorben war, so holten wir

von den zuständigen Standesämtern die Angabe über Todesursache ein, befragten die evtl. noch vorhandenen Angehörigen über nähere Umstände usw. In den Fällen, in denen der Exitus im Krankenhaus eingetreten war, verschafften wir uns ebenfalls, wie oben schon angegeben, die Krankenpapiere und gegebenenfalls das Sektionsprotokoll.

So wurde in allen Fällen angestrebt, ein möglichst umfassendes Bild vom Kranken und seinem Schicksal mit allen zur Verfügung stehenden Mitteln zu erhalten. Dies gelang in 44 Fällen. Von diesen waren 34 rheumatischen und 10 luetischen Ursprungs. Da wie oben ausgeführt die einheitliche Beurteilung luetischer Klappenfehler besonders schwierig ist und bei diesen eine Reihe von Momenten mit hineinspielt, die ihnen eine Sonderstellung gibt, haben wir auf ihre nähere Bearbeitung zunächst verzichtet und uns auf die rheumatischen Klappenfehler beschränkt.

Casuistik:

Unter den 34 Fällen von rheumatischen Klappenfehlern waren 14 einfache und 20 kombinierte Vitien. In jeder dieser beiden Gruppen werden an 1. Stelle die Lebenden, an 2. Stelle die Verstorbenen, bei diesen auch die Todesursache, angeführt. Die Reihenfolge in diesen Untergruppen richtet sich je nach Eintritt der Kranken in die Behandlung der Poliklinik. Bei der Schilderung des Befundes wird auf ausführliche Wiedergabe der Einzelheiten verzichtet, soweit sie für die Gesamtbeurteilung unwichtig sind. Vom Allgemeinbefund wird nur das Pathologische näher aufgeführt. Neben den Anfangsbuchstaben wird der Beruf sowie das Lebensalter, das der Kranke 1925 hatte und die Diagnose, die 1925 gestellt war, angegeben. Stellten sich später Pulsunregelmäßigkeiten ein, so werden diese erst unter dem weiteren Verlauf genannt. Befand sich ein Kranker bereits von 1925 in Behandlung der Poliklinik oder eines anderen Krankenhauses, so wird natürlich der erstmalig erhobene Befund mit angegeben.

Fall 1.

Friedrich Ro., Straßenkehrer, 26 Jahre.

Diagnose: Mitralinsuffizienz nach Endocarditis rheumatica.

Vorgeschichte bei Erstuntersuchung September 1919:
Seit 12. Jahre (1911) in ärztlicher Behandlung. Zunächst wegen Lungen-Tbc. mit positiven Bazillenbefund. Mit 13 Jahren (1912) Gelenkrheuma-

tismus und Herzklappenentzündung. Folge: Mitralinsuffizienz. Nach Abklingen der akuten Gelenkbeschwerden Sept. 1912 zur Erholung nach Oranienbaum. Januar 1913 gut erholt zurück. Keine Herzbeschwerden. Mit 18 Jahren (Oktober 1917) zum Heeresdienst als Kraftfahrer eingezogen. Wegen Herzfehler nicht voll verwendungsfähig.

Befund (September 1919):

20jähriger Mann von mäßigem Ernährungs- und Kräftezustand.
Temp.: 36,8 Grad. Pulmo: z. Zt. o. B. Auswurf: keine Tuberkelbazillen.

Cor: Grenzen normal. Spitzenstoß im 5. ICR. Sehr lautes systolisches Geräusch an der Spitze. Akzentuierter 2. P. T. Puls: 82/Min. regelmäßig. R. R.: 128/75 mm Hg.

Keine Stauungserscheinungen, keine Zyanose. Herzfernaufnahme: Mitralkonfiguration. Keine Verbreiterung. Maße: Mr.: 4,2, Ml.: 7,5 cm, L.: 13,1 cm.

Diagnose: Gut kompensierte Mitralinsuffizienz nach Endocarditis rheumatica.

Verlauf: Mit 24 Jahren (November 1923) Klagen über zeitweises Stechen in Herzgegend. Herzklopfen beim raschen Gehen, Treppensteigen und dergl.

Befund (November 1923):
Temp.: 36,9 Grad. Lungenbefund: normal. Herzbefund: unverändert. Puls: 84/Min. regelmäßig. R. R.: 128/79 mm Hg. Urin: o. B. Juli 1925 und September 1926 Befund unverändert. April 1928 Invalidisierung abgelehnt, jedoch für schwere körperliche Arbeiten ungeeignet.

Bei Nachuntersuchung Dezember 1935 folgende Angaben:
Arbeitet seit 8 Jahren als Straßenkehrer. Seit 3 Jahren in der SA. (vom Außendienst befreit!). Jedes Jahr bei Witterungswechsel, besonders im Herbst: Fußgelenkschmerzen, muß dann die Arbeit für 4 bis 5 Tage unterbrechen. Macht jedes Jahr während der Urlaubszeit Radtouren bis zu 400 km ohne Beschwerden. Herzklopfen mit etwas Atemnot nur bei größeren Anstrengungen.

Befund:
36jähriger, asthenisch gebauter Mann von mäßigem Ernährungs- und Kräftezustand, schlechte Haltung.

Temp.: 37,0 Grad. Gr.: 1,70 m. Gew.: 60 kg. Kopforgane und Hals: o. B. Thorax: etwas flach, gleichmäßige Atembewegungen. Pulmo: o. B.

Cor: Grenzen nicht verbreitert. Spitzenstoß im 5. ICR. nicht hebend. Über der Spitze blasendes Geräusch, im Liegen ein in der 2. Hälfte der Systole beginnendes, auf das oben genannte, aufgepfropftes, etwas singendes Geräusch. 2. P. T. betont. Über der Basis die gleichen Geräusche, aber leiser.

Puls: 83/Min. in Ruhe, nach 10 Kniebeugen:

27/26/24/22
22/22/21/21 } pro Viertelminute.

Nach 2 Minuten Puls wieder 83/Min. R. R. 100/60 mm Hg.

Abdomen, Extremitäten und Reflexe: o. B. Keine Ödeme oder Zyanose. Herzfernaufnahme: Herztaille etwas verstrichen. Keine Verbreiterung. Maße: Mr.: 4,3 cm, Ml.: 7,6 cm, L.: 13,2 cm.

Diagnose: Gut kompensierte Mitralinsuffizienz nach Endocarditis rheumatica.

Fall 2.

August Fi., Arbeiter, 49 Jahre.

Diagnose: Mitralstenose nach Endocarditis rheumatica. Chronische Bronchitis.

Vorgeschichte bei poliklinischer Erstuntersuchung Dez. 1919: Keine Kinderkrankheiten. Mit 16 und 20 Jahren Gelenkrheumatismus. Während der Militärzeit November 1896 ($20\frac{1}{2}$ Jahren) Rippenfell- und Herzbeutelentzündung. Anfang Februar 1897 wieder außer Bett. Nach damaligem militärärztlichem Befund: kein Herzklappenfehler.
Mit 22 Jahren (Febr. bis März 1898) im Krankenhaus wegen Polyarthritis rheum. und Endocarditis. Folge: Mitralstenose.
Jetzige Beschwerden: Seit einiger Zeit trockener Husten, schlechter Schlaf. Bei Treppensteigen und raschem Gehen Herzklopfen und Kurzatmigkeit. Reißen in allen Gliedern.

Befund (Dezember 1919):
43jähriger untersetzter Mann in genügendem Ernährungs- und Kräftezustand.
Gr.: 1,62 m, Gew.: 62,5 kg, Temp.: 37,0 Grad. Keine Zyanose. Tonsillen hypertrophisch, Gebiß intakt. Pulmo: voller Klopfschall, vereinzelt Giemen, ausreichende Verschieblichkeit der Grenzen.

Cor: Grenzen normal. Über der Spitze leises kurzes präsystolisches Geräusch, über der Basis blasendes diastolisches Geräusch. 2. Ton an der Spitze klappend. 2. P. T. akzentuiert. Puls: 88 Min. regelrecht. R. R.: 130/60 mm Hg.

Abdomen: Leber dicht unterhalb des rechten Rippenbogen tastbar. Milz o. B., kein Ascites. Extremitäten und Reflexe: o. B. Urin: o. B. Herzfernaufnahme: normal großes, mitralkonfiguriertes Herz.

Diagnose: Kompensierte Mitralstenose nach Endocarditis rheumatica. Bronchitis.

Verlauf: Angaben bei Nachuntersuchung Dezember 1925: Nach längerem Wohlbefinden (bis jetzt leichtere bis mittelschwere körperliche Arbeit verrichtet) seit April ds. Jahres Verschlechterung. Viel Husten. Anfälle von Luftmangel, Stechen in Herzgegend, Schmerzen in Lebergegend.

Befund (Dezember 1925):
49jähriger, etwas kurzatmiger Patient. Geringe Zyanose. Pulmo: zahlreiche bronchitische Geräusche über beiden Lungen.

Cor: Verbreiterung nach beiden Seiten, lautes präsystolisches Geräusch an der Spitze, leiseres über den anderen Ostien. 2. P. T. und 2. A. T. akzentuiert. Puls: klein, weich, regelmäßig 92/Min. R. R.: 125/75 mm Hg.

Abdomen: Leber und Milz nicht gestaut. Keine Ödeme. Urin: o. B. Im Auswurf keine Vermehrung der eosinophilen Zellen. Herzfernaufnahme: Mitralkonfiguration mit deutlicher Verbreiterung nach beiden Seiten. Maße: Mr.: 5,7 cm, Ml.: 10,1 cm, L.: 15,4 cm.

Diagnose: Mitralstenose. Chronische Bronchitis.

Weiterverlauf: Im August des gleichen Jahres wieder Zunahme der Beschwerden. Stärkerer Luftmangel mit Herzklopfen bei Anstrengungen, geschwollene Füße. Nach 3 Wochen Bettruhe und Digitalis, Besserung. Bleibt arbeitsunfähig.

Befund August 1927, also mit 51 Jahren:
Zunahme der Herzverbreiterung, völlig unregelmäßige Herztätigkeit. E. K. G.: Arhythmia perpetua infolge Vorhofflimmern und -flattern.

Diagnose: Leicht dekompensierte Mitralstenose. Arhythmia perpetua!

Mit 57 Jahren (1933) Beschwerden unverändert. Herzfernaufnahme: Herzdilatation hat zugenommen. Maße: Mr.: 6,2 cm, Ml.: 11,0 cm, L.: 17,0 cm. E. K. G.: Arhythmia perpetua, wie oben. Sonstiger Befund unverändert.

Bei Nachuntersuchung Januar 1936 folgende Beschwerden: Bei geringen Anstrengungen Atemnot und Herzklopfen. Trockener Husten. Arbeitsunfähig.

Befund:
60 jähriger, untersetzter Mann.

Gew.: 68,5 kg, Gr.: 1,62 m, Temp.: 37,1 Grad. Befriedigender Ernährungs- und Kräftezustand. Durchblutung der Haut und Schleimhäute ausreichend. Keine stärkere Zyanose. Rachen- und Halsorgane: o. B. Gebiß: sehr lückenhaft. Thorax: emphysematisch. Pulmo: Grenzen tiefstehend, wenig verschieblich. Über der ganzen Lunge exspiratorisches Giemen und Brummen.

Cor: perkutorisch Grenzen nicht genau zu bestimmen. Aktion völlig unregelmäßig. Auskultatorisch unverändert. Puls: 100/Min. völlig unregelmäßig, weich und klein. R. R.: 135/70 mm Hg.

Abdomen und Extremitäten: o. B. Urin: o. B. Herzfernaufnahme: Erhebliche Verbreiterung nach beiden Seiten, keine ausgeprägte Konfiguration. Maße: Mr.: 7,2 cm, Ml.: 11,5 cm, L.: 18,6 cm. E. K. G.: Arhythmia perpetua bei Vorhofsflimmern und -flattern.

Diagnose: Arhythmia perpetua bei Vorhofsflimmern und -flattern auf dem Boden einer Mitralstenose nach Endocarditis rheumatica. Chronische Bronchitis mit Lungen-Emphysem. (Latente Dekompensation.)

Fall 3.

Anna En., Ehefrau, 40 Jahre.

Diagnose: Mitralinsuffizienz nach Endocarditis rheumatica.

Vorgeschichte bei Erstuntersuchung Mai 1924:
Mit 10 Jahren Diphterie. 1. Regel mit 12 Jahren, normal. Von 21 bis 23 Jahren 2 normale Entbindungen und eine Fehlgeburt. Mit 24 Jahren 6 Wochen wegen Gelenkrheumatismus gelegen. Mit 27 Jahren wieder eine Fehlgeburt. Nach einer mit 38 Jahren durchgemachten Grippe oft Kopfschmerzen, Müdigkeit und leichtes Herzklopfen bei Anstrengungen.

Befund:
38 jährige Frau von gutem Kräfte- und Ernährungszustand. Haut und Schleimhäute gut durchblutet.

Temp.: 37,2 Grad. Kopf, Hals- und Rachenorgane: o. B. Pulmo: o. B.

Cor: etwa normale Grenzen, systolisches Geräusch an der Spitze. 2. P. T. akzentuiert. Puls: 68/Min. regelmäßig, gut gefüllt. R. R.: 130/70 mm Hg.

Abdomen: o. B. Extremitäten und Reflexe: o. B. Urin: o. B. WaR.: negativ. Herzferndurchleuchtung: Mitralkonfiguration bei normaler Größe.

Diagnose: Kompensierte Mitralinsuffizienz nach Endocarditis rheumatica.
Bei Untersuchung Mai 1925 keine wesentliche Änderung des obigen Befundes.
Bei Nachuntersuchung Dezember 1935 folgende Angaben:
In der Zwischenzeit leidliches Befinden. Seit 1932 in der Menopause. Jetzige Beschwerden: öfters Kopfschmerzen, manchmal Schwindelgefühl, beim Treppensteigen und schnellem Gehen Atemnot und Herzklopfen.

Befund:
51 jährige Frau in gutem Allgemeinzustand.
Gr.: 1,58 m, Gew.: 69,2 kg, Temp.: 36,8 Grad. Pulmo: o. B.

Cor: Geringe Verbreiterung nach links. An der Spitze leises systolisches Geräusch. 2. P. T. betont. Puls: 70/Min. regelmäßig. R. R.: 135/80 mm Hg.
Abdomen, Extremitäten, Z. N. S.: o. B. Urin: Alb.: —, Sacch.: —, Urobilinogen: —. Herzferndurchleuchtung: Verbreiterung nach links, Vorwölbung des linken Vornofes. Mitralkonfiguration. Maße: Mr.: 3,6 cm, Ml.: 9,3 cm, L.: 13,2 cm.

Diagnose: Gut kompensierte Mitralinsuffizienz nach Endocarditis rheumatica.

Fall 4.

Annemarie Ha., 12 Jahre.

Diagnose: Mitralinsuffizienz nach Endocarditis rheumatica.
Vorgeschichte bei Erstuntersuchung September 1924:
Mit 6 Jahren Gelenkrheumatismus, desgl. mit 7 Jahren. Mit 8 Jahren Diphtherie. Klagt seit dem 2. Gelenkrheumatismus über Herzbeschwerden, fühlt sich oft matt.

Befund:
schwächliches, blasses 12 jähriges Mädchen.
Gr.: 1,31 m, Gew.: 25 kg, Temp.: 36 7 Grad. Kopf, Hals und Lunge: o. B.

Cor: Grenzen nach beiden Seiten leicht verbreitert, Spitzenstoß im 5. ICR. 1 Querfinger außerhalb der linken Mml., langgezogenes systolisches Geräusch an der Spitze. 2. P. T. akzentuiert. Puls: 102/Min., etwas klein. Abdomen, Extremitäten und Reflexe: o. B. Keine Ödeme. Urin: o. B. Herzfernaufnahme: geringgradig erweitertes mitralkonfiguriertes Herz. Maße: Mr.: 2,2 cm, Ml.: 6,5 cm, L.: 9,5 cm.

Diagnose: Mitralinsuffizienz nach Endocarditis rheumatica ohne Dekompensationszeichen.

Verlauf: 2 Monate später fieberhafte Angina (39,8). Keine Anzeichen von Kreislaufdekompensation. Nach 1 Woche wieder Besserung.
Bei Nachuntersuchung am 28. 10. 1935 in der Wohnung der Patientin: Keine wesentlichen Herzbeschwerden.

Befund:
Guter Allgemeinzustand, keine Zyanose, keine Ödeme.

Cor: normale Grenzen. Auskultationsbefund wie oben. Puls: 78/Min. regelrecht. R. R.: 115/75 mm Hg.
Übriger Organbefund unverändert.

Diagnose: Sehr gut kompensierte Mitralinsuffizienz nach Endocarditis rheumatica.

Fall 5.

Marie St., Verkäuferin, 33 Jahre.

Diagnose: Mitralstenose nach Endocarditis rheumatica. Vorgeschichte bei Erstuntersuchung Mai 1925:
Mit 12 Jahren Gelenkrheumatismus, danach Herzfehler festgestellt, durfte nicht mitturnen. Keine wesentlichen Beschwerden, keine weiteren Erkrankungen außer Erkältungen. Ist nervös, schläft schlecht, wenig Appetit. Periode in letzter Zeit etwas unregelmäßig. Ledig, keine Kinder. Vor 2 Monaten Grippe, 14 Tage im Bett gelegen, viel gehustet. Seitdem Herzbeschwerden. Kann nicht rasch gehen, bekommt Herzklopfen, Luft wird knapp.

Befund:
33 jährige Patientin.
Gr.: 1,52 m, Gew.: 49,5 kg. Temp.: 36,8 Grad, zierlicher Körperbau. Durchblutung der Schleimhäute ausreichend. Kopf, Hals- und Rachenorgane: o. B. Thorax: schmächtig, seitengleich beatmet. Pulmo: normal. Klopfschall. Grenzen gut versch. auskultatorisch o. B.

Cor: normale Grenzen, Spitzenstoß nicht lokalisierbar, Pulsation im Epigastrium. Präsystolisches Geräusch an der Spitze. 2. P. T. deutlich akzentuiert. Das gleiche Geräusch auch über der Basis. Puls: 92/Min. regelmäßig. R. R.: 105/75 mm Hg.

Abdomen: o. B. Extremitäten: o. B. Keine Ödeme. Z. N. S.: Pupillenreaktion o. B., Reflexe lebhaft. Urin: Alb.: —, Sacch.: —, Urobilinogen: —. Herzfernaufnahme: Gegend des linken Vorhofes deutlich vorgewölbt. Mitralkonfiguration. Sonst keine Dilatation. Maße: Mr.: 3,9 cm, Ml.: 8,0 cm, L.: 13,1 cm.

Diagnose: Kompensierte Mitralstenose nach Endocarditis rheumatica.

Nachuntersuchung August 1928: Muß sich vor Anstrengungen hüten. Abends sind die Füße meist geschwollen.

Befund: Keine wesentliche Änderung im Vergleich zu obigem Befund. Herzgröße und Geräusche unverändert. Keine sicheren objektiven Insuffizienzerscheinungen. Puls 88/Min. regelmäßig. R. R.: 100/65 mm Hg.

Nachuntersuchung November 1935:
In den letzten 2 Jahren Herzbeschwerden beim schnellen Gehen und Treppensteigen. Nimmt zeitweise Herzmittel. Schwere Krankheiten in der Zwischenzeit nicht durchgemacht.

Befund:
43 jährige Frau.
Gr.: 1,52 m, Gew.: 56 kg, Temp.: 37,1 Grad. Etwas Zyanose der Lippen. Kopf, Hals- und Rachenorgane: o. B. Thorax: mäßige Atemexkursionen. Pulmo: vereinzelte trockene Rg's., sonst o. B.

Cor: nach beiden Seiten etwas verbreitert. Über Basis und Spitze präsystolisches Geräusch. 2. P. T. betont. Puls: 86/Min. regelmäßig. R. R.: 120/85 mm Hg.

Abdomen: Leber dicht unterhalb des rechten Rippenbogens, etwas druckempfindlich. Milz nicht tastbar. Kein Ascites. Extremitäten: mäßig starke Varizen an beiden Unterschenkeln, geringes Knöchelödem beidseits. Urin: Alb.: leichte Trübung, Sacch.: —, Urobilinogen: negativ, Sediment: Epithelien und vereinzelt Leukozyten (kein Katheder U.). Herzfern-

aufnahme: Mitralkonfiguration, mäßige Verbreiterung, Aortenknopf springt etwas vor. Maße: Mr.: 4,4 cm, Ml.: 8,4 cm, L.: 13,9 cm.

Diagnose: Mitralstenose nach Endocarditis rheumatica. Keine Dekompensations-Erscheinungen.

Fall 6.

Max Co., Eisenbahner, 45 Jahre.

Diagnose: Aorteninsuffizienz nach Endocarditis rheumatica.

Vorgeschichte bei Erstuntersuchung Juni 1925:
Als Kind Masern und Scharlach. Mit etwa 25 Jahren Gelenkrheumatismus, 2 Monate im Krankenhaus gelegen. Damals Herzfehler festgestellt. 3/4 Jahr später nochmals Gelenkrheumatismus, 3 Wochen gelegen. Hat Krieg mitgemacht, nie Herzbeschwerden gehabt. Nach dem Kriege noch 2 mal Gelenkrheumatismus. Hat bisher den Dienst ohne Beschwerden verrichtet. Vor 14 Tagen plötzlich Schwächegefühl, Unruhe, Übelkeit auch etwas Erbrechen. Mußte bis jetzt zu Bett liegen. Appetit gut, Stuhlgang o. B., Infektio ven. negatur.

Befund:
45 jähriger Mann in normalem Ernährungs- und Kräftezustand.
Gr.: 1,68 m, Temp.: 37,0 Grad. Kopf, Hals, Pulmo: o. B.

Cor: nach links verbreitert. Leises diastolisches Geräusch über Sternummitte und Spitze. Pulsus celer, 100/Min., regelmäßig. Bei Druck auf Femoralis Doppelton. R. R.: 164/60 mm Hg.
Abdomen, Extremitäten und Z. N. S.: o. B. Urin: Sacch.: —, Alb.: —, Urobilinogen: —. Wa R.: negativ. Herzferndurchleuchtung: Aortenkonfiguration mit geringer Linksverbreiterung. Maße: Mr.: 4,3 cm, Ml.: 9,5 cm, L.: 15,0 cm.

Diagnose: Aorteninsuffizienz nach Endocarditis rheumatica, keine Dekompensationserscheinungen.
Bei der Nachuntersuchung März 1936 folgende Angaben: Die ganze Zeit wohlgefühlt, hatte nie wesentliche Herzbeschwerden. Voll arbeitsfähig.

Befund:
55 jähriger Patient in gutem Allgemeinzustand.

Cor: Etwas nach links verbreitert. Geräusch wie oben. Pulsus celer et altus 90/Min. R. R.: 168/70 mm Hg.
Keine Stauungserscheinungen. übriger Organbefund normal. Herzferndurchleuchtung: gering verbreitertes, aortenkonfiguriertes Cor. Maße: Mr.: 4,6 cm, Ml.: 10,0 cm, L.: 15,8 cm.

Diagnose: Kompensierte Aorteninsuffizienz nach Endocarditis rheumatica.

Fall 7.

Karl Gü., Schuhmacher, 38 Jahre.

Diagnose: Aorteninsuffizienz nach Endocarditis rheumatica.

Vorgeschichte bei Erstuntersuchung Juli 1925:
Keine Kinderkrankheiten, früher nie krank gewesen. Vor 2 Jahren nach Angina Herzfehler erworben. Jetzt beim Laufen etwas Herzklopfen und Stechen in Herzgegend. Bei der Arbeit ständig Beklemmungsgefühl.

Befund:
38jähriger, 1,62 m großer, 59 kg schwerer Mann in ausreichendem Kräfte- und Ernährungszustand. Keine Zyanose. Temp.: 36,9 Grad. Kopf, Hals- und Rachenorgane: o. B. Pulmo: o. B.

Cor: Grenzen normal, Spitzenstoß deutlich im 5. ICR. innerhalb der Mml. fühlbar. Über der Aorta, besonders der 2. Auskultationsstelle, lautes diastolisches und kurzes systolisches Geräusch. Puls: 76/Min. regelmäßig, deutlicher Kapillarpuls. 2 Töne bei Arterienkompression. R. R.: 125/65 mm Hg.
Abdomen, Extremitäten und Reflexe: o. B. Urin: o. B. WaR.: negativ. Herzfernaufnahme: Aortenkonfiguration ohne Verbreiterung.

Diagnose: Aorteninsuffizienz nach Endocarditis rheumatica. Keine Anzeichen für Dekompensation.

Verlauf: Nach Schonung und Digitalis subjektiv Besserung. Übte seinen Beruf als Schuhmacher ohne Beschwerden aus.
Angaben bei der Nachuntersuchung Februar 1936: Keine wesentlichen Herzbeschwerden. Zwischenzeit o. B.

Befund:
48jähriger Mann von gutem Allgemeinbefinden. Keine Zyanose.

Cor: Verbreiterung hat nach links etwas zugenommen. Auskultatorisch unverändert. Puls: 78/Min. Kapillarpuls, Doppelton bei Arterienkompression. R. R.: 140/68 mm Hg.
Sonstiger Befund unverändert. Urin: o. B. Herzfernaufnahme: etwas verbreitertes, aortenkonfiguriertes Herz. Maße: Mr.: 4,8 cm, Ml.: 10,1 cm, L.: 15,3 cm.

Diagnose: Kompensierte Aorteninsuffizienz nach Endocarditis rheumatica.

Fall 8.

Martha Pr., Ehefrau, 28 Jahre.

Diagnose: Mitralinsuffizienz nach Endocarditis rheumatica.

Vorgeschichte bei Erstuntersuchung August 1925:
Mit 15 Jahren nach Angina, Gelenkrheumatismus, keine Herzbeschwerden. Nicht wieder krank gewesen. Kinderlos verheiratet. Seit 2 Jahren viel Kopfschmerzen, Schwindelanfälle, Schmerzen in Magengegend. Beim Laufen Herzklopfen und Stechen in der linken Seite.

Befund:
Kräftig gebaute 28jährige Frau in gutem Ernährungszustand.
Gr.: 1,53 m, Temp.: 36,7 Grad. Leichte Zyanose des Gesichtes. Kopf, Hals- und Rachenorgane: o. B. Pulmo: o. B.

Cor: etwas verbreitert, blasendes systolisches Geräusch über der Mitralis. 2. P. T. akzentuiert. Puls: 72/Min. regelrecht. R. R.: 112/80 mm Hg. Abdomen: geringe Druckempfindlichkeit am rechten Rippenbogen. Sonst o. B. Kein Ascites. Extremitäten, Reflexe: o. B. Urin: o. B. Herzfernaufnahme: Mitralkonfiguration, geringe Verbreiterung nach beiden Seiten. Maße: Mr.: 4,4 cm, Ml.: 8,6 cm, L.: 14,0 cm.

Diagnose: Mitralinsuffizienz nach Endocarditis rheumatica. Keine wesentlichen Stauungserscheinungen.

Verlauf: Nach einigen Wochen Schonung wieder Wohlbefinden. Meidet größere Anstrengungen. Keine wesentlichen Herzbeschwerden.
Nachuntersuchung Januar 1936:
Keine Herzbeschwerden, macht alle Hausarbeiten. Keine Kinder.

Befund:
38jährige Frau in gutem Allgemeinzustand. Keine Zyanose.
Kopf, Hals, Pulmo: o. B.

Cor: Verbreiterung hat ein wenig zugenommen. Über der Spitze ziemlich lautes systolisches Geräusch. 2. P. T. deutlich akzentuiert. Puls: 72/Min. regelrecht. R. R.: 120/80 mm Hg.
Abdomen, Extremitäten und Urin: o. B. Herzfernaufnahme: Verbreiterung hat etwas zugenommen. Konfiguration unverändert.
Maße: Mr.: 5,0 cm, Ml.: 9,0 cm, L.: 14,8 cm.

Diagnose: Gut kompensierte Mitralinsuffizienz nach Endocarditis rheumatica.

Fall 9.

Hans Kr., Drogist, 17 Jahre.

Diagnose: Aortenstenose nach Endocarditis rheumatica.

Vorgeschichte bei Erstuntersuchung August 1925:
Mit 12 Jahren Gelenkrheumatismus, davon Herzfehler. Keine Beschwerden gehabt. Jetzt bei großen Anstrengungen manchmal Seitenstechen links.

Befund:
17jähriger Drogist von schmächtigem Körperbau, leidlichem Ernährungszustand. Haut und Schleimhäute etwas blaß.
Gr.: 1,71 m, Temp.: 37,0 Grad. Kopf, Hals- und Rachenorgane: o. B. Pulmo: o. B.

Cor: Grenzen normal, Spitzenstoß im 5. ICR. hebend. Systolisches Geräusch am lautesten über Aorta. 2. Ton an der Spitze betont. Puls: 80/Min. regelmäßig. R. R.: 130/80 mm Hg.
Abdomen, Extremitäten und Reflexe: o. B. Urin: o. B. WaR.: negativ. Herzfernaufnahme: normale Größe, geringe Aortenkonfiguration. Maße: Mr.: 3,0 cm, Ml.: 7,5 cm, L.: 12,3 cm.

Diagnose: Gut kompensierte Aortenstenose nach rheum. Endoc.

Verlauf: März 1936 teilte der jetzt 27jährige Patient mit, daß er in der Zwischenzeit keine Beschwerden hatte und auch jetzt nicht hat. Treibt Sport usw.

Diagnose: wie oben.

Fall 10.

Margot Ko., 10 Jahre.

Diagnose: Mitralinsuffizienz nach Endocarditis rheumatica.

Vorgeschichte bei Erstuntersuchung August 1925:
Vor ½ Jahr 4 Wochen wegen fieberhaftem Gelenkrheumatismus zu Haus gelegen. Kann seit der Zeit nicht mehr turnen. Klagt über „Herzschmerzen". Soll vor 3 Tagen „Blutsturz" und Nasenbluten gehabt haben.

Befund:
10jähriges, etwas schwächliches Mädchen.
Gr.: 1,26 m, Temp.: 37,0 Grad. Leichte Zyanose des Gesichts. Kopf, Hals und Pulmo: o. B.

Cor: Spitzenstoß in der Mml. tastbar, Grenzen nicht verbreitert. Systolisches Geräusch über Sternum und Spitze. 2. P. T. betont. Puls: 82/Min., respiratorische Arhythmie. R. R.: 80/55 mm Hg.

Abdomen, Extremitäten: o. B. Urin: o. B. Herzfernaufnahme: Linker Vorhof erweitert, Grenzen normal. Maße: Mr.: 2,7 cm, Ml.: 5,5 cm, L.: 9,5 cm.

Diagnose: Mitralinsuffizienz nach rheumatischer Endocarditis.

Verlauf: ½ Jahr später (Februar 1926) Grippe, Herzbeschwerden vermehrt. Nach 4 Wochen fortschreitende Besserung.

Befund (Februar 1926):
11 jähriges Mädchen.
Gr.: 1,32 m. Herzverbreiterung hat etwas zugenommen. Auskultation nicht verändert. Maße: Mr.: 3,5 cm, Ml.: 5,8 cm, L.: 10,4 cm. Sonstiger Befund wie oben.

Bei Nachuntersuchung Januar 1936 folgende Angaben: Keine wesentlichen Herzbeschwerden mehr, ist beruflich tätig (Büro). Nur beim Schnellauf und raschem Schwimmen Herzklopfen und Atemnot.

Befund:
Mittelgroßes, 21 jähriges Mädchen von ausreichendem Kräfte- und Ernährungszustand. Keine Zyanose.
Gr.: 1,62 m, Gew.: 58 kg, Temp.: 36,8 Grad. Kopf, Hals und Pulmo: o. B.

Cor: normale Grenzen, mäßig lautes systolisches Geräusch über allen Ostien, am lautesten über der Spitze. 2. P. T. akzentuiert. Puls: 84/Min. regelrecht.
nach 10 Kniebeugen: 28/26/24/23 } pro ¼ Minute
22/22/21/21 }
nach 2 Min. wieder: 84. R. R.: 116/76 mm Hg.

Abdomen und Extremitäten: o. B. Urin: o. B. Herzfernaufnahme: Deutliche Mitralkonfiguration, keine Verbreiterung. Maße: Mr.: 3,9 cm, Ml.: 8,1 cm, L.: 13,0 cm. E. K. G.: ohne Besonderheiten.

Diagnose: Gut kompensierte Mitralinsuffizienz nach rheumatischer Endocarditis.

Fall 11.

Hermann Schw., Arbeiter, 32 Jahre.

Diagnose: Mitralinsuffizienz nach Endocarditis rheumatica.

Vorgeschichte bei Erstuntersuchung Oktober 1925.
Als Kind von 10 Jahren Gelenkrheumatismus, dann nie krank. 1914 zur Infanterie eingezogen. 1915 durch Oberschenkelschuß verwundet.

Diagnose des Kriegslazaretts: Mitralinsuffizienz.
20% Militärrente zuerkannt. Hat keine Herzbeschwerden. Kommt wegen Schmerzen nach Knieverletzung (Unfall!).

Befund:
Kräftig gebauter 32jähriger Mann in ausreichendem Kräfte- und gutem Ernährungszustand.
Gr.: 1,65 m. Gew.: 58,5 kg, Temp.: 37 Grad. Keine Zyanose. Kopf, Hals- und Rachenorgane: o. B. Pulmo: o. B.

Cor: Grenzen normal, systolisches Geräusch an der Spitze. 2. P. T. etwas betont. Puls: 84/Min. regelrecht. R. R.: 128/74 mm Hg.
Abdomen: o. B. Extremitäten: für die angegebenen Beschwerden kein objektiver Befund. Keine Ödeme. Urin: o. B. WaR.: negativ. Herzfernaufnahme: normal großes Herz mit nicht sehr ausgeprägter Mitralkonfiguration.

Diagnose: Sehr gut kompensierte Mitralinsuffizienz nach Endocarditis rheumatica. Funktionelle Kniebeschwerden.

Nachuntersuchung Oktober 1926 (33 Jahre): Herzbefund unverändert. Äußert aber viele andere Beschwerden, die als Neurasthenie aufgefaßt werden.
Auch mit 36 Jahren (1929) keine wesentliche Änderung des Herzbefundes.
Bei Nachuntersuchung Dezember 1935 in der Wohnung des Kranken: Keine Herzbeschwerden, ist voll arbeitsfähig. Keine wesentliche Änderung des objektiven Befundes festzustellen.

Diagnose: vollständig kompensierte Mitralinsuffizienz nach Endocarditis rheumatica.

Fall 12.

Marta He., Ehefrau, 30 Jahre.

Diagnose: Mitralinsuffizienz nach Endocarditis rheumatica.
Vorgeschichte bei Erstuntersuchung November 1925:
Als Kind Masern, sonst nicht krank. Mit 23 Jahren (1918) Gelenkrheumatismus, konnte ¾ Jahr nicht arbeiten. Mit 25 Jahren (1920) wegen Herzfehler 3 Monate im Krankenhaus. Dann Wohlbefinden. Seit 2 Monaten gravid! Z. Zt. keine größeren Herzbeschwerden.

Befund:
30jährige zierliche Frau.
Gew.: 46 kg, Gr.: 1,55 m. Keine Zyanose. Durchblutung von Haut- und Schleimhäuten ausreichend. Kopf, Hals- und Rachenorgane: o. B. Pulmo: o. B.

Cor: normale Grenzen, systolisches Geräusch an der Spitze, akzentuierter 2. P. T. Puls: 108/Min. regelmäßig (Patientin ist erregt), nach 50 Stufensteigen: 136/Min., nach 2 Min.: 100. R. R.: 105/70 mm Hg.
Abdomen, Extremitäten und Reflexe: o. B. Urin: o. B. Herzfernaufnahme: linker Vorhof etwas erweitert, normale Größe. Maße: Mr.: 2,8 cm, Ml.: 6,4 cm, L.: 11,0 cm.

Diagnose: Gut kompensierte Mitralinsuffizienz nach Endocarditis rheumatica.
Die Frage nach evtl. Indikation für Unterbrechung der Schwangerschaft wird verneint.

Bei Nachuntersuchung Februar 1936 folgende Angaben:
2 Geburten ohne größere Beschwerden. Vor 2 Jahren fieberhafte Nierenbecken- und Blasenentzündung. Damals für etwa 8 Wochen Herzbeschwerden. Jetzt vollkommen beschwerdefrei. Kann alle Hausarbeiten (Wäsche waschen usw.) verrichten.

Befund:
40 jährige Frau in gutem Allgemeinzustand. Keine Zyanose.
Temp.: 36,8 Grad. Kopf und Pulmo: o. B.

Cor: auskultatorisch unverändert. Puls: 84/Min. regelrecht. R. R.: 115/75 mm Hg.
Abdomen, Extremitäten und Z. N. S.: o. B. Urin: o. B. Herzfernaufnahme: Mitralkonfiguration, normale Größe. Maße: Mr.: 3,2 cm, Ml.: 6,5 cm, L.: 11,5 cm.

Diagnose: Gut kompensierte Mitralinsuffizienz nach Endocarditis rheumatica.

Fall 13.

Otto Ka., Schlosser, 17 Jahre.

Diagnose: Mitralinsuffizienz nach Endocarditis rheumatica.

Vorgeschichte bei Erstuntersuchung Januar 1926:
Als Kind nie krank gewesen. Mit 14 Jahren (Winter 1923) Gelenkrheumatismus. Behandelnder Arzt stellte Herzfehler fest. Mit 15 Jahren Blinddarmoperation, Narkose gut vertragen. Jetzt beim Laufen Herzklopfen und Kurzatmigkeit.

Befund:
17 jähriger Patient.
Gr.: 1,69 m, Temp.: 36,8 Grad. Guter Ernährungs- und Kräftezustand. Haut und Schleimhäute gut durchblutet, keine Zyanose. Kopf, Hals- und Rachenorgane: o. B. Thorax und Pulmo: o. B.

Cor: Grenzen nicht verbreitert, Spitzenstoß nicht lokalisierbar. An der Spitze systolisches Geräusch. 2. P. T. betont. Puls: 88/Min. regelmäßig, weich, gut gefüllt. R. R.: 105/65 mm Hg.
Abdomen und Extremitäten, Z. N. S.: o. B. Urin: o. B. Herzferndurchleuchtung: nur linker Vorhof etwas erweitert. Maße: Mr.: 3,9 cm, Ml.: 8,5 cm, L.: 13,7 cm.

Diagnose: Mitralinsuffizienz leichten Grades nach Endocarditis rheumatica. Gute Kompensation.
Bei Nachuntersuchung Februar 1936 folgende Angaben:
Beim Berg- und Treppensteigen leichtes Herzklopfen und etwas Atemnot. Sonst Wohlbefinden. Er kann seinen Beruf als Maschinenwärter ungehindert verrichten.

Befund:
27 jähriger Mann in gutem Allgemeinzustand.
Gew.: 76,5 kg, Gr.: 1,69 m, Temp.: 36,9 Grad.

Cor: Befund unverändert. Puls: 76/Min. in Ruhe, nach 10 Kniebeugen: 95, nach 2 Minuten wieder 76. R. R.: 125/75 mm Hg.
Sonstiger Organbefund ebenfalls unverändert. Urin: o. B. Keine Ödeme. Herzfernaufnahme: Herztaille etwas verstrichen, keine Verbreiterung. Maße: Mr.: 4,3 cm, Ml.: 8,7 cm, L.: 14,2 cm.

Diagnose: Kompensierte Mitralinsuffizienz leichten Grades nach Endocarditis rheumatica.

Fall 14.

Klara Eu., Ehefrau, 42 Jahre.

Diagnose: Mitralinsuffizienz nach Endocarditis rheumatica.

Vorgeschichte bei Erstuntersuchung Dez. 1925:
Als Kind Keuchhusten und Masern. Mit 12 Jahren mehrmals Gelenkrheumatismus. Am Herzen „soll davon etwas zurückgeblieben sein". Keine Beschwerden davon. 4 Kinder geboren, 2 Fehlgeburten. Vor 6 Jahren wegen Ruhr mehrere Wochen gelegen. In letzter Zeit viel familiäre Aufregungen durchgemacht. Kaum Appetit, viel Herzklopfen, wenig Schlaf. Regel in Ordnung.

Befund:
42 jährige Frau.
Gr.: 1,65 m. Ausreichender Ernährungs-, leidlicher Kräftezustand. Durchblutung der Schleimhäute gut. Temp.: 36,8 Grad. Kopf, Hals- und Rachenorgane: o. B. Pulmo: o. B. Thorax: o. B.

Cor: Spitzenstoß im 5. ICR. Grenzen normal. Systolisches Geräusch über Basis und Spitze. 2. P. T. deutlich akzentuiert. Puls: regelmäßig, 82/Min. R. R.: 125/80 mm Hg.
Abdomen: o. B. Extremitäten und Z. N. S.: o. B. Urin: Alb.: —, Sacch.: —, Urobilinogen: —, Sed.: o. B. WaR.: negativ. Herzferndurchleuchtung: normalgroßes, mitralkonfiguriertes Herz. Aorta o. B. Maße: Mr.: 3,8 cm, Ml.: 8,0 cm, L.: 13,1 cm.

Diagnose: Mitralinsuffizienz nach Endocarditis rheumatica. Keine Dekompensationserscheinungen.

Nachuntersuchung März 1931: in der Zwischenzeit keine wesentliche Änderung des Zustandes. Regt sich leicht über alles auf. Bekommt dann Herzklopfen und Beklemmungsgefühle. Keine ernstliche Erkrankung durchgemacht.

Befund:
Keine wesentliche Änderung festzustellen. Herzbefund wie oben angegeben. Weiterverlauf: Erkrankte Herbst 1933 mit Rückenschmerzen, Husten und hohem Fieber. Arzt stellte Lungen- und Rippenfellentzündung fest. Wollte nicht ins Krankenhaus. Ist am 3. November 1933 (50 Jahre alt) zu Haus verstorben.

Todesursache: Lungen- und Rippenfellentzündung.

Fall 15.

Frieda Ne., Ehefrau, 34 Jahre.

Diagnose: Kombiniertes Mitralvitium nach Endocarditis rheumatica.

Vorgeschichte bei Erstuntersuchung Mai 1914:
Als Kind Mumps, Diphtherie. 4. Regel mit 12 Jahren. Mit 17 Jahren Gelenkrheumatismus mit Herzklappen-, Herzbeutel- und Rippenfellentzündung. Wurde punktiert. Damals von 2 Ärzten Herzfehler festgestellt. Lag ½ Jahr. Keine wesentlichen Herzbeschwerden. Mit 22 Jahren (Juli 1913) 1. Entbindung. Im Wochenbett erneut Gelenkrheumatismus. Seit etwa ½ Jahr Herzklopfen mäßigen Grades beim Treppensteigen, Schmerzen im Rücken und in den Fußgelenken.

Befund:
23jährige Frau. Ernährungs- und Kräftezustand mittelmäßig.
Gr.: 1,61 m, Gew.: 52 kg, Temp.: 37,2 Grad. Kopf, Hals- und Rachenorgane: o. B. Pulmo: Keine Dämpfung, über linker Spitze rauhes Inspirium, über rechter, feinblasiges Rasseln.

Cor: Grenzen rechts: rechter Sternalrand, links: Mml. 1. Ton etwas paukend. Systolisches Geräusch an der Spitze. 2. P. T. betont. Puls: 84/Min. R. R.: 110/70 mm Hg.
Abdomen und Reflexe: o. B. Extremitäten: Fußgelenke geschwollen und gerötet. Urin: o. B.

Diagnose: Mitralinsuffizienz bei Polyarthritis subakuta.

Verlauf: Mit 24 Jahren (1915) 2. Entbindung ohne Beschwerden. Mit 26 Jahren (1916) wegen Iritis rheum. 4 Wochen in Augenklinik. 29jährig (1919) Grippe und Fehlgeburt. Mit 31 Jahren Entero-Colitis bei unverändertem Herzbefund. 2 Monate in der Med.-Klinik (Mai bis Juni 1922). Herzfernaufnahme: Normale Größe, linker Vorhof erweitert. Dezember 1922 wegen nochmaligem Gelenkrheumatismus im Krankenhaus. Mit 34 Jahren (Febr. 1925) in der Poliklinik wegen Schmerzen in den Fingern, keine wesentlichen Herzbeschwerden.

Befund (Februar 1925):
Schmächtige Frau in ziemlich gutem Allgemeinzustand.
Temp.: 37,5 Grad.

Cor: Systolisches und präsystolisches Geräusch an der Spitze. 2. P. T. betont. Puls: 72/Min. regelrecht. R. R.: 122/68 mm Hg.
Abdomen: o. B. Extremitäten: Schwellung der Grundgelenke des 2. und 3. Fingers. Keine Zyanose, keine Ödeme. Urin: o. B. WaR.: negativ. Herzfernaufnahme: gering verbreitertes Mitralherz. Maße: Mr.: 4,5 cm, Ml.: 9,0 cm, L.: 14,4 cm.

Diagnose: Kompensierte Mitralstenose und -insuffizienz nach Endocarditis rheumatica.

Weiterverlauf: Mit 36 Jahren (1927) wegen rheumatischer Beschwerden im Moorbad. Mit 38 Jahren (1929) wegen Achseldrüsenabszeß in Behandlung der Chirurgie. Mit 40 Jahren (1931) Angina, wegen anschließender Iritis rheum. in Augenklinik. Dann Wohlbefinden. Konnte Wäsche waschen usw. Januar 1934 (42jährig) bei Hausarbeit starkes Herzklopfen, Luftmangel, geschwollene Füße. Trockener Husten.

Befund (Januar 1934):
Temp.: 38,2 Grad, Gew.: 63,2 kg. Leichte Zyanose der Lippen. Mäßige Stauungslunge.

Cor: auskultatorisch unverändert. Puls: 86/Min. völlig unregelmäßig, klein. R. R.: 160/110 mm Hg.
Abdomen: Leber etwas gestaut, kein Ascites. Extremitäten: leichte Ödeme der Füße. Urin: Alb.: —, Sacch.: —, Urobilinogen: ++. Herzfernaufnahme: Verbreiterung hat zugenommen. Maße: Mr.: 5,5 cm, Ml.: 10,3 cm, L.: 16,1 cm. E. K. G.: Arhythmia perpetua mit Vorhofsflimmern und -flattern. Extrasystolen.

Diagnose: Dekompensiertes kombiniertes Mitralvitium. Flimmerarhythmie.
Nach kurzer Besserung im November erneute Verschlechterung: Dyspnoe, Zyanose, Stauungsbronchitis.

Cor: Auskultation nicht verändert. Puls: 140/Min. irregulär. R. R.: 140/90 mm Hg.
Mäßige Stauungsleber, Ödeme beider Unterschenkel. Urin: Urobilinogen: +, sonst o. B. Herzfernaufnahme und E. K. G.: keine wesentliche Änderung. Nach Digitalis und Bettruhe baldige Besserung.
Mai bis Juni 1935 in Bad Orb (4 Wochen).
Dortiger Befund: Stauungsleber, Stauungslunge.
Rö.-Befund: Keine eindeutige Konfiguration.

Diagnose: Kombiniertes Mitralvitium. Myodegeneratio cordis. Arhythmia perpetua.
Bei Nachuntersuchung Januar 1936 folgende Angaben:
Nach Badeaufenthalt Befinden gebessert. Macht Hausarbeiten, ermüdet aber leicht. Bei schnellen Bewegungen Herzklopfen und Atemnot, zeitweise Drücken in Lebergegend.

Befund:
44 jährige, etwas schmächtige Frau in relativ gutem Kräftezustand.
Temp.: 37,2 Grad, Gew.: 57,6 kg, Gr.: 1,61 m. Kopf- und Rachenorgane: o. B. Pulmo: einige feinblasige, nicht klingende feuchte Rg's.

Cor: nach beiden Seiten verbreitert. 1. Ton verstärkt. Lautes schabendes systolisches, etwas leiseres präsystolisches Geräusch an der Spitze. Puls: 92/Min. irregulär, klein. R. R.: 130/70 mm Hg.
Abdomen: Milz und Leber direkt unterhalb des Rippenbogens tastbar. Extremitäten und Reflexe: o. B. Urin: Urobilinogen: Spuren. Herzferndurchleuchtung: Cor nach beiden Seiten, besonders nach links verbreitert. Rechter Vorhofsbogen gerundet, linker Vorhof etwas vorgewölbt. Vermehrte Lungenzeichnung. Maße: Mr.: 6,2 cm, Ml.: 10,9 cm, L.: 16,9 cm. E. K. G.: Arhythmia perp. infolge Vorhofsflimmern u. -flattern.

Diagnose: Arhythmia perpetua bei kombiniertem Mitralvitium nach Endocarditis rheumatica. Chron. Dekompensation.

Fall 16.

Lina Vo., Ehefrau, 44 Jahre.

Diagnose: Kombiniertes Mitralvitium nach Endocarditis rheumatica.
Vorgeschichte bei Erstuntersuchung April 1921:
Keine Kinderkrankheiten. Mit 17 Jahren Gelenkrheumatismus, mehrere Wochen gelegen, im Anschluß daran Herzfehler festgestellt. Damals keine Herzbeschwerden. 3 Entbindungen ohne Schwierigkeiten. Mit 27 Jahren wieder Gelenkrheumatismus und feuchte Rippenfellentzündung, wurde punktiert. Damals erste Herzbeschwerden in Form von Herzklopfen bei Anstrengungen und leichtes Herzstechen. Bald darauf Besserung. Vor 6 Wochen Gelenke erneut geschwollen, gerötet und schmerzhaft. Temperatur über 38,0 Grad. Stechen in der linken Seite, Atemnot auch im Liegen. Hustenreiz.

Damaliger **Befund** (1921):
39 jährige Frau von reduziertem Kräfte- und Ernährungszustand.
Gr.: 1,61 m, Temp.: 36,9 Grad. Hautfarbe fahl, Lippen zyanotisch. Leichte Dyspnoe in Ruhe, starke im Liegen und nach Bewegungen. Mundhöhle: einige Zähne kariös. Gebiß lückenhaft. Zahnfleischentzündung. Hals- und Rachenorgane: o. B. Pulmo: Links hinten Residuen einer alten Rippenfellentzündung (röntgenologisch bestätigt), sonst o. B.

Cor: Grenzen: rechter Sternalrand — 3. Rippe — 15,5 cm vom linken Stern. An der Spitze, die im 6. ICR. 4 cm außerhalb der Mml. leicht hebend tastbar ist, kurzes präsystolisches und systolisches Geräusch. An der Basis keine Geräusche. 2. P. T. stark akzentuiert. Puls: 98/Min. voll, vermehrt gespannt, regelmäßig. R. R.: 145/90 mm Hg.
Abdomen: Leber überragt um 2 Querfinger den rechten Rippenbogenrand. Milz o. B. Kein Ascites. Extremitäten: leichtes Knöchelödem. Z. N. S.: o. B. Urin: Alb.: —, Sacch.: —, Urobilinogen: Spuren. Wa R.: negativ. Herzferndurchleuchtung: Linksverbreiterung, Erweiterung des linken Vorhofes. Maße: Mr.: 3,7 cm, Ml.: 10,5 cm, L.: 15,6 cm.

Diagnose: Leicht dekompensiertes kombiniertes Mitralvitium nach Endocarditis rheumatica.

Verlauf: Nach längerer Behandlung und Schonung wieder Besserung. Oktober 1925 nehmen die Beschwerden wieder zu. Stärkere Atemnot bei geringen Anstrengungen. Heftiges Herzklopfen, Stechen in der Herzgegend. Kopfschmerzen, geschwollene Füße.

Befund (Oktober 1925):
44jährige Frau. Hautfarbe blaß, subikterisch, zyanotisch.

Cor: Herzgrenzen besonders nach links stark verbreitert. Über der Mitralis systolisches und präsystolisches Geräusch, an der Basis systolisches Geräusch. 2. P. T. akzentuiert.
Maße: Mr.: 4,1 cm, Ml.: 11,0 cm, L.: 16,0 cm. Puls: 92/Min. R. R.: 140/70 mm Hg. Abdomen: Leber wie oben. Kein Ascites. Extremitäten: Unterschenkelödem. Urin: Alb.: —, Sacch.: —, Urobilinogen: +.

Diagnose: Mäßig dekompensierte Mitralinsuffizienz und -stenose nach Endocarditis rheumatica.
Nach Bettruhe und Digitalis Besserung.
Bei Nachuntersuchung Mai 1936 folgende Angaben: In den vergangenen 10 Jahren Befinden leidlich, mußte sich vor Anstrengungen hüten, da sonst Herzklopfen und -stechen mit Atemnot einsetzten. Abends oft geschwollene Füße, kann nicht flach im Bett liegen. Manchmal Druckgefühl in Lebergegend. Verrichtet, wenn auch langsam, ihre Hausarbeit.

Befund:
55jährige Frau in leidlichem Allgemeinzustand.
Gr.: 1,64 m, Gew.: 62 kg, Temp.: 37,6 Grad. Ganz leichte Zyanose der Lippen. Durchblutung der Haut- und Schleimhäute, sonst ausreichend. Varizenbildung am rechten Unterschenkel. Pulmo: o. B.

Cor: nach beiden Seiten stark verbreitert. Spitzenstoß reicht bis zur vorderen Axillarlinie im 6. ICR. An der Spitze systolisches Crescendogeräusch, laut klappender 2. Ton, lautes präsystolisches Geräusch. Über der Basis die gleichen Geräusche, stark akzentuierter 2. P. T. Puls: 92/Min. von guter Füllung und Spannung, regelmäßig. R. R.: 115/85 mm Hg.
Abdomen: Leber etwas vergrößert, Milz o. B., kein Ascites. Extremitäten: Varizen am rechten Unterschenkel. Beidseits etwas Knöchelödem. Urin: Urobilinogen: Spuren, sonst o. B. Herzfernaufnahme: Deutliche Mitralkonfiguration, starke Verbreiterung, besonders nach links. Maße: Mr.: 5,4 cm, Ml.: 11,8 cm, L.: 17,6 cm.

Diagnose: Mitralinsuffizienz und -stenose nach Endocarditis. Latente Dekompensation.

Fall 17.

Liberta Ra., Ehefrau, 38 Jahre.

Diagnose: Kombiniertes Mitralvitium nach Endocarditis rheumatica.

Vorgeschichte bei Erstuntersuchung August 1922:
Kinderkrankheiten: Masern. 1. Regel mit 12 Jahren, starke Schmerzen. Mit 22 Jahren 1. Entbindung, kurz darauf Gelenkrheumatismus, 3 Monate krank, Herzfehler festgestellt. Mit 25 Jahren 2. Entbindung. Keine Herzbeschwerden. Mit 27 und 32 Jahren 2 weitere Entbindungen ohne Beschwerden. Beschwerden: Seit einem Jahr heftige Kopfschmerzen, Schmerzen in allen Gliedern (bei Witterungswechsel heftiger). In letzter Zeit Magendrücken und bitteres Aufstoßen. Bei der Arbeit und beim Laufen Stechen in der Herzgegend und Herzklopfen.

Befund:

35jährige Frau.

Gr.: 1,57 m, Gew.: 59 kg. Temp.: 37,4 Grad. Ausreichender Ernährungs- und Kräftezustand. Haut und Schleimhäute ausreichend durchblutet. Gebiß stark kariös, sonst Hals- und Rachenorgane: o. B. Thorax und Pulmo: o. B.

Cor: Keine Verbreiterung. Über der Spitze ziemlich lautes systolisches, leiseres, kurzes präsystolisches Geräusch. 2. P. T. betont. Puls: 75/Min. voll, regelmäßig. R. R.: 118/76 mm Hg.

Abdomen und Extremitäten und Z. N. S.: o. B. Keine Ödeme, keine Zyanose. Urin: o. B. WaR.: negativ. Herzfernaufnahme: Mitralkonfiguration bei geringer Verbreiterung nach beiden Seiten. Maße: Mr.: 4,5 cm, Ml.: 8,5 cm, L.: 13,7 cm. E. K. G.: keine Besonderheiten.

Diagnose: Mitralstenose und Insuffizienz nach Endocarditis rheumatica.

Befund Juli 1925:

Herzvergrößerung hat etwas zugenommen, sonst keine wesentliche Änderung. Maße: Mr.: 4,7 cm, Ml.: 8,6 cm, L.: 14,0 cm.

Bei Nachuntersuchung Januar 1936 folgende Angaben:
Mit 40 Jahren 5. und letzte Entbindung, ohne Beschwerden. Seit dem 44. Lebensjahr in Menopause. Seit dieser Zeit manchmal Schwindelgefühl. Treppensteigen strengt etwas an, keine wesentlichen Herzbeschwerden, aber etwas Luftmangel. Im ganzen jetzt weniger Herzbeschwerden als früher.

Befund:

48jährige Frau.

Gew.: 69 kg, Temp.: 36,8 Grad. Geringe Zyanose der Lippen.

Cor: An der Spitze lautes systolisches, kurzes leises präsystolisches Geräusch. Über der Basis 2. P. T. betont. 2. Ton an der Spitze paukend. Puls: 72/Min. regelmäßig, mäßig gefüllt. R. R.: 135/80 mm Hg.

Am rechten Unterschenkel leichte Varizenbildung, beidseits ganz geringes Knöchelödem. Urin: o. B. Herzfernaufnahme: Deutliche Mitralkonfiguration. Verbreiterung hat besonders nach rechts zugenommen. Maße: Mr.: 6,1 cm, Ml.: 9,0 cm, L.: 15,5 cm.

Diagnose: Kompensierte Mitralstenose und Insuffizienz nach Endocarditis rheumatica.

Fall 18.

Marie He., Ehefrau, 39 Jahre.

Diagnose: Mitralstenose mit leichter Insuffizienz, nach Endoc. rheum.

Vorgeschichte bei Erstuntersuchung September 1924:
Als 10jähriges Kind oft Mandelentzündungen und Gelenkschmerzen. 1. Regel mit 17 Jahren, normal. Mit 26 Jahren 2 Fehlgeburten, mit 27 und 29 Jahren 2 Entbindungen, mit 36 Jahren Totgeburt. Seit 1 Jahr lästiges Herzklopfen.

Befund:
38jährige, mittelgroße, grazil gebaute Frau.
Temp.: 37,4 Grad, Gr.: 1,63 m, Gew.: 54,4 kg. Dürftiger Ernährungszustand, mäßige Durchblutung der Haut und Schleimhäute. Kopf und Rachenorgane: o. B. Thorax: schmal, Supraklavikulargruben eingefallen. Pulmo: Grenzen o. B., Klopfschall über re. Apex etwas verkürzt, daselbst Atemgeräusch verschärft und verlängert. Nach Husten gelegentlich Knacken.

Cor: Grenzen normal. 1. Ton an der Spitze sehr laut. Besonders auffallend die Verdoppelung der II. Töne. Präsystolisches Geräusch an der Spitze. Puls: 80/Min. regelmäßig. R. R.: 110/65 mm Hg.
Abdomen: Unterhalb des Proc. X und im Gebiete der Gallenblase Druckschmerzhaftigkeit. Leber nicht vergrößert, kein Ascites. Extremitäten und Reflexe: o. B. Urin: o. B. WaR.: negativ. Herzferndurchleuchtung: geringe Verbreiterung nach rechts. Erweiterung des linken Vorhofes. Maße: Mr.: 4,2 cm, Ml.: 7,8 cm, L.: 13,4 cm.

Diagnose: Kompensierte Mitralstenose nach Endocarditis rheumatica.

Weiterverlauf: Januar und Oktober 1925 wegen Hämatemesis in Klinik gelegen.

Cor: Systolisches und präsystolisches Geräusch an der Spitze. 2. P. T. deutlich betont, gespaltene 2. Töne. Keine wesentliche Zunahme der Herzvergrößerung. Puls: 64/Min. regelmäßig.
Keine Ödeme. Sonstiger Befund unverändert.

Diagnose: Stauungsblutungen bei komb. Mitralfehler.
Februar 1927 Herzklopfen und Atemnot beim schnellen Gehen und bei Anstrengungen, Magenschmerzen.

Befund:
40jährige Patientin in dürftigem Ernährungszustand.
Temp.: 37,0 Grad, Gr.: 1,63 m, Gew.: 43,7 kg. Hb. 38%, Erythrozyten 2 100 000, Leukozyten 5300, Differenzbild o. B. (Hb. steigt während der Behandlung auf 57%, Erythrozyten auf 3 850 000, Gewicht auf 51,6 kg). Pulmo: o. B.

Cor: Grenzen unverändert. An der Spitze lang gezogenes präsystolisches Geräusch, klingender, klappender 1. Ton begleitet von einem systolischen Geräusch und einem lauten verdoppelten 2. Ton. Dieselben Geräusche an der Basis. Der vedroppelte 2. Ton über der Pulmonalis besonders deutlich. Im epigastrischen Winkel die Tätigkeit des rechten Ventrikels fühlbar. Puls: 100/Min. regelmäßig. R. R.: 100/50 mm Hg.
Abdomen: Magengegend druckempfindlich, keine Lebervergrößerung, keine Ödeme. Urin: o. B.

Diagnose: Mitralstenose mit leichter Insuffizienz nach Endocarditis rheumatica. Stauungsmagenbluten.
Mit 46 Jahren (16. 4. 1932) wegen Bluterbrechen wieder Einweisung in Klinik.

Diagnose: Magenblutungen, teils durch Stauungen, teils durch röntgenologisch nachgewiesenes Ulcus ventriculi hervorgerufen. Mitralstenose und Insuffizienz.

Da Hb. nur 33%, Bluttransfusion. 2½ Monate in Klinik gelegen. Danach Besserung des Allgemeinzustandes.

Bei Nachuntersuchung Dezember 1935 folgende Angaben: Beim Treppensteigen usw. Herzklopfen. Kann nicht flach liegen. Druckgefühl am rechten Rippenbogen. Kein wesentlicher Luftmangel. Allgemeinbefinden leidlich. Kann ganz gut Hausarbeiten verrichten.

Befund:
49jährige Frau in leidlichem Allgemeinzustand.
Temp.: 36,7 Grad, Gew.: 53,5 kg. Kopf und Hals: o. B. Gebiß sehr schadhaft. Thorax und Pulmo: o. B.

Cor: Grenzen wenig verbreitert. 2. Töne über allen Ostien gespalten, an der Spitze systolisches und präsystolisches Geräusch. 2. P. T. betont. Puls: 64/Min. regelmäßig. R. R.: 115/70 mm Hg.

Abdomen: Leber und Milz nicht vergrößert. Extremitäten und Reflexe: o. B. Herzfernaufnahme: gleiche Konfiguration wie 1924 mit nur ganz geringer Zunahme der Größe. Maße: Mr.: 5,1 cm, Ml.: 8,1 cm, L.: 14,0 cm.

Diagnose: Gut kompensierte Mitralstenose und Insuffizienz nach Endocarditis rheumatica.

Fall 19.

Klara Lo., Ehefrau, 48 Jahre.

Diagnose: Kombiniertes Mitralvitium, nach End. rheumatica.

Vorgeschichte bei Erstuntersuchung Januar 1925:
Als Kind Masern und Scharlach. Wegen vereiterter Drüsen am Hals geschnitten. Mit 26 Jahren Entbindung. Mit 31 Jahren 12 Wochen wegen Gelenkrheumatismus in Krankenhaus. Mit 39 Jahren Herzbeklemmung und etwas Luftmangel beim Treppensteigen, was auf bestehenden Kropf bezogen wurde. Seit 1 Jahr nimmt Luftmangel beim Treppensteigen zu.

Befund:
48jährige Frau in gutem Ernährungs- und Kräftezustand, reichliche Fettpolster. Haut- und Schleimhäute ausreichend durchblutet. Haut auffallend trocken, schuppend.
Temp.: 37,1 Grad, Gr.: 1,56 m. Kopf: o. B. Hals: Schilddrüse stark vergrößert. Pulmo: o. B.

Cor: Reicht nach links bis zur Mml. Präsystolisches und systolisches Geräusch an der Mitralis. 2. P. T. akzentuiert. Puls: 76 regelmäßig. R. R.: 150/80 mm Hg.

Abdomen: Milz und Leber nicht vergrößert. Extremitäten und Reflexe: o. B. Urin: o. B. Herzferndurchleuchtung: Verbreitertes Mitralherz. Maße: Mr.: 4,4 cm, Ml.: 10,7 cm, L.: 15,0 cm.

Diagnose: Kompensierte Mitralinsuffizienz und -stenose nach Endocarditis rheumatica.

Angaben bei Nachuntersuchung Dezember 1935:

Februar 1928 Kropfoperation. Keine Besserung der Beschwerden. 1934 4 Wochen im Krankenhaus wegen Zunahme der Beschwerden (geschwollene Füße und Kurzatmigkeit), dann vorübergehend Besserung. 1935 wurde der Leib stärker, Luftmangel, starkes Herzklopfen und Angstgefühl; Beine wurden dicker, konnte nicht auf dem Rücken liegen. Am 6. 7. 1935 wurde Zustand bedrohlich, wurde sitzend ins Krankenhaus geschafft. Dort 8 Wochen mit Strophantininjektionen behandelt. 15 kg abgenommen! (Krankenpapiere nicht erhältlich). — Jetzt manchmal Anfälle von brennendem Schmerz hinter dem Brustbein nach dem linken Arm ausstrahlend. Herzklopfen und Luftmangel bei geringsten Anstrengungen. Lebt salz-, fleisch- und flüssigkeitsarm.

Befund:

59 jährige Frau.

Gr.: 1,56 m, Gew.: 77,5 kg, Temp.: 36,8 Grad. Reichlicher Ernährungs-, genügender Kräftezustand. Zyanose der Lippen. Haut auffallend trocken, abschilfernd, pergamentähnlich. Kopf: Pupillenreaktion normal. Gebiß: teilweise künstlich, Goldbrücken. Hals: Narbe nach Kropfoperation (Kragenschnitt), am linken Kieferwinkel Narbe nach Drüsenoperation. Thorax: Gleichmäßige Atembewegungen. Pulmo: o. B.

Cor: Nach rechts und links verbreitert. Spitzenstoß im 6. ICR. 2 Querfinger außerhalb der Mml. nicht hebend. 1. Ton an der Spitze verstärkt. Systolisches und präsystolisches Geräusch an der Spitze am lautesten. 2. P. T. akzentuiert, gespalten. 2. A. T. ebenfalls gespalten. Aktion unregelmäßig! Puls: 66/Min. völlig unregelmäßig, nicht synchron. d. Herzaktion. R. R.: 135/80 mm Hg.

Abdomen: Leber hart, am rechten Rippenbogen tastbar. Milz o. B. Fettreiche Bauchdecken. Extremitäten: Geringes Ödem beider Unterschenkel. Reflexe: normal auslösbar. Urin: Urobilinogen: Spuren, sonst o. B. Herzfernaufnahme: Herztaille verstrichen. Starke Dilatation nach beiden Seiten, keine ausgeprägte Konfiguration. Maße: Mr.: 6,0 cm, Ml.: 12,6 cm, L.: 18,0 cm. E. K. G.: Arhythmia perpetua infolge Vorhofsflattern.

Diagnose: Kombiniertes Mitralvitium nach Endocarditis rheumatica. Arhythmia perpetua. Mäßige Dekompensation.

Fall 20.

Marie Di., Ehefrau, 33 Jahre.

Diagnose: Kombiniertes Mitralvitium nach Endocarditis rheum.

Vorgeschichte bei Erstuntersuchung Juli 1925:

Mit 9 Jahren Typhus, mit 15 Jahren Gelenkrheumatismus. Hausarzt stellte danach Herzfehler fest. Mit 22 Jahren (Mai bis Juni 1914) nochmalig Gelenkrheumatismus, 4 Wochen Krankenhaus.

Dortige **Diagnose:** Polyarthritis rheum. Mitralstenose und Insuffizienz nach Endocarditis rheumatica.
Mit 28 Jahren (1920) 2 Wochen im Krankenhaus wegen Ruhr. Mit 30 Jahren Zangengeburt mit starkem Blutverlust. Danach eine Zeit Herzbeschwerden. Mit 32 Jahren nochmalige Entbindung ohne Beschwerden. Jetzt: seit einigen Wochen bei anstrengender Arbeit Luftmangel und Herzbeschwerden.

Befund:
33jährige Frau.
Gr.: 1,51 m, Gew.: 63,0 kg, Temp.: 37,0 Grad. Kopf, Rachenorgane und Pulmo: o. B.

Cor: Nach beiden Seiten etwas verbreitert, an der Spitze systolisches und diastolisches Geräusch. 2. P. T. akzentuiert. Puls: 88/Min. regelrecht. R. R.: 150/80 mm Hg.
Abdomen, Extremitäten und Reflexe: o. B. Keine Zyanose, keine Ödeme. Herzfernaufnahme: linker 2. Herzbogen vorgewölbt, geringe Verbreiterung nach beiden Seiten. Maße: Mr.: 4,1 cm, Ml.: 8,8 cm, L.: 14,0 cm.

Diagnose: Kombiniertes Mitralvitium nach Endocarditis rheum. Keine Dekompensations-Erscheinungen.

Verlauf: Mit 40 Jahren Fehlgeburt im 5. Monat. Mit 41 Jahren nochmals schwanger. Im 6. Monat der Gravidität stärker werdender Luftmangel, viel Herzklopfen, wenig Schlaf, geschwollene Füße, kann nicht flach liegen. 3 Wochen Kliniksaufenthalt (6. 10. bis 1. 11. 1933).

Befund:
Temp.: 37,0 Grad. Gew.: 61 kg. Mäßige Zyanose, Dyspnoe, geringe Stauungsbronchitis.

Cor: Nach beiden Seiten verbreitert. Geräusche wie oben. Aktion unregelmäßig. Puls: 80—100/Min. irregulär.
Abdomen: Leber etwas vergrößert, kein Ascites. Deutliches Knöchelödem. Urin: Alb.: , Saech.: –, Urobilinogen: ++. Herzfernaufnahme: Verbreiterung hat zugenommen. Maße: Mr.: 5,5 cm, Ml.: 10,5 cm, L.: 16,0 cm. E. K. G.: Arhythmia perpetua infolge Vorhofsflimmern und -flattern.

Diagnose: Dekompensierte Mitralstenose mit Insuffizienz. Arhythmia perpetua.
Kurz darauf Totgeburt, von da an Besserung. Januar 1934 wegen erneuter schwerer Kreislaufdekompensation 4 Wochen im Krankenhaus. Keine völlige Kompensation erreicht. Mai 1934 nochmalige Kreislaufdekompensation. Nach 5 Wochen Kliniksaufenthalt gebessert.
Angaben bei Nachuntersuchung Dezember 1935:
Wenig leistungsfähig. Bei geringen Anstrengungen Luftmangel, lästiges Herzklopfen, Druck in Magengegend, bei längerem Stehen oder Gehen geschwollene Füße.

Befund:
43jährige Frau in gutem Ernährungszustand, etwas zyanotisch.
Gew.: 54,5 kg, Temp.: 36,8 Grad. Kopf, Hals und Pulmo: o. B.

Cor: Herzverbreiterung hat noch zugenommen. Auskultatorisch unverändert, Aktion völlig unregelmäßig. Puls: 104/Min. irregulär, inäqual, synchron. d. Herzaktion etwas weich. R. R.: 135/75 mm Hg.

Abdomen: Leber dicht unter dem rechten Rippenbogen tastbar. Kein Ascites. Extremitäten: Akrozyanose, keine Ödeme. Reflexe: o. B. Urin: o. B. WaR.: negativ. Herzfernaufnahme: deutlich verbreitertes Mitralherz. Maße: Mr.: 5,8 cm, Ml.: 10,5 cm, L.: 16,3 cm. E. K. G.: Arhythmia perpetua infolge Vorhofsflimmern und -flattern.

Diagnose: Kombiniertes Mitralvitium mit Flimmerarhythmie, keine erhebliche Kreislaufdekompensation.

Fall 21.

Walter He., Arbeiter, 37 Jahre.

Diagnose: Kombiniertes Mitralvitium nach Endocarditis rheumatica.

Vorgeschichte bei Erstuntersuchung Juli 1925:
Als Kind Masern. Mit 23 Jahren (1911) Gelenkrheumatismus. Seitdem häufig Gelenkschmerzen. 1914—1918 Krieg mitgemacht. Seit einigen Wochen nachts und bei Anstrengungen Herzklopfen.

Befund:
Temp.: 37,1 Grad, Gr.: 1,63 m, Gew.: 57,8 kg. Kopf und Halsorgane: o. B. Thorax und Pulmo: o. B.

Cor: Grenzen normal, an der Spitze systolisches und diastolisches Geräusch. 2. P. T. betont. Aktion regelmäßig. Puls: 72/Min. R. R.: 140/80 mm Hg. Abdomen, Extremitäten und Nervensystem: o. B. Urin: o. B. WaR.: negativ. Herzfernaufnahme: normal großes, etwas kugelförmiges Herz. Maße: Mr.: 4,5 cm, Ml.: 8,8 cm, L.: 14,0 cm.

Diagnose: Kompensierte Mitralinsuffizienz und -stenose nach Endocarditis rheumatica.

Verlauf: Mit 38 Jahren (Mai 1926) wegen fieberhafter Bronchitis im Krankenhaus bei gleichem Herzbefund. Mit 42 Jahren (1930) Nierenkoliken. Herzfernaufnahme November 1933: Geringe Zunahme der Herzverbreiterung. Maße: Mr.: 4,6 cm, Ml.: 9,1 cm, L.: 14,3 cm. Auswurf: Tbc.: —, Eosinophile: —, Herzfehlerzellen: ??. Mit 43 Jahren (1931) wegen Nierensteinen operiert. Befinden daraufhin leidlich gut. Mai 1935 Klagen über viel Husten, manchmal Blut im Auswurf.

Befund:
Temp.: 37,1 Grad, Gew.: 57,9 kg. Blutsenkung: 11/27 (nach Westergreen). Blutbild: Hb. 90%, Erythrozyten 4 800 000, Leukozyten 6200, davon Segm. 59%, Eos. 2%, Stab. 1%, Lymph. 24%, Mono. 14%. Pulmo: diffuses exspiratorisches Giemen. Herz- und übriger Organbefund unverändert. Puls: 72/Min. regelrecht. R. R.: 125/72 mm Hg. Lungendurchleuchtung: Zwerchfell beiderseits gut verschieblich, vermehrte Zeichnung rechts unten. Rechter Hilus breit und dicht. Sputum: Tbc.: negativ (auch nach Anreicherung).

Diagnose: Verdacht auf Lungeninfarkt bei kombiniertem Mitralvitium.

Oktober 1935 wegen stärkerer Hämoptoe Einweisung ins Krankenhaus.

Diagnose: Frischer Lungeninfarkt bei kombiniertem Mitralvitium. Residuen älterer Infarkte.

Bei Nachuntersuchung Dezember 1935 folgende Angaben:
Treppensteigen beschwerlich, dabei Luftmangel und Herzklopfen. Manchmal Druckgefühl auf der Brust. Kann nicht flach liegen, Husten.

Befund:
47jähriger Mann.
Geringe Zyanose der Akra. Pulmo: diffuses Giemen und Brummen.

Cor: nach links verbreitert, Spitzenstoß im 5. ICR. in der Mml. Über der Spitze lautes systolisches und leiseres präsystolisches Geräusch. 2. P. T. betont. Puls: 92/Min. etwas weich, regelmäßig. R. R.: 125/85 mm Hg. Abdomen: Leber am Rippenbogen tastbar und druckempfindlich. Extremitäten: Andeutung von Trommelschlegelfingern. Keine Ödeme. Urin: Alb.: —, Sacch.: —, Urobilinogen: Spuren. Herzfernaufnahme: Herztaille etwas verstrichen. Verbreiterung nach beiden Seiten (hat zugenommen). Maße: Mr.: 5,3 cm, Ml.: 10,8 cm, L.: 16,4 cm. E. K. G. o. B.

Diagnose: Mitralinsuffizienz und -stenose nach Endocarditis rheumatica im Zustand geringgradiger Dekompensation.

Fall 22.

Arthur Ki., Büroangestellter, 32 Jahre.

Diagnose: Kombiniertes Mitralvitium und Aortenvitium nach Endocarditis rheumatica.
Vorgeschichte bei Erstuntersuchung Oktober 1925:
Mit 15 Jahren wegen Gelenkrheumatismus 3 Wochen im Krankenhaus. Hausarzt stellte Herzfehler fest. Keine wesentlichen Beschwerden danach. Mit 26 Jahren (Oktober bis November 1919) wegen nochmaligem Gelenkrheumatismus und Herzschmerzen im Krankenhaus.
Dortiger **Befund:** Gr.: 1,64 m. Gew.: 55,5 kg. Temp.: 38,8 Grad. Ernährungs- und Kräftezustand befriedigend. Hautfarbe leicht gelblich. Kopf: o. B. Mundhöhle: herpes labialis, Angina katarrhalis, Lymphdrüsenschwellungen an beiden Kieferwinkeln. Pulmo: o. B.

Cor: Grenzen rechts 2 Querfinger vom rechten Sternalrand, links in der Mml., oben 3. Rippe. An der Spitze langes systolisches Geräusch, über der Pulmonalis leises diastolisches Geräusch. R. R.: 85/45 mm Hg. Puls: 120/Min., klein und weich, regelmäßig.
Abdomen: o. B. Extremitäten: rechtes Fußgelenk geschwollen, gerötet, schmerzhaft, andere Gelenke o. B. Urin: Alb.: —, Sacch.: —, Urobilinogen: Spuren. Blutbild: 16300 Leukozyten, davon 71% Segmentkörnige, Monozyten 9%, Lymphozyten 19%, Eosinophile 1%, Hb. 78%, Erythrozyten 4 200 000.

Diagnose: Polyarthritis rheumatica acuta. Kombiniertes Mitralvitium nach Endocarditis rheumatica.
Nach Entlassung noch einige Zeit geschont, dann bis vor einer Woche gut gegangen, konnte arbeiten. Jetzt bei anstrengender Arbeit Mattigkeit und Husten.

Befund (Oktober 1925):
32jähriger Mann von mäßigem Kräftezustand.
Gew.: 61 kg, Temp.: 36,4 Grad. Leichte Akrozyanose. Kopf, Hals und Rachenorgane: o. B. Pulmo: o. B.

Cor: nach beiden Seiten verbreitert, über der Basis, besonders am Aortenpunkt, systolisches und diastolisches Geräusch. Spitzenstoß verstärkt. 2. P. T. betont. Puls: 90/Min., rhythmisch, von leidlicher Füllung. R. R.: 120/60 mm Hg.

Abdomen und Extremitäten: o. B. WaR.: negativ. Herzfernaufnahme: besonders nach rechts verbreitert, Herztaille verstrichen. Keine typische Konfiguration. Maße: Mr.: 6,3 cm, Ml.: 9,8 cm, .L.: 16,8 cm.

Diagnose: Kombiniertes Mitral- und Aortenvitium nach Endocarditis rheumatica.

Verlauf: Zunächst nur leichte Arbeit verrichtet. Mit 39 Jahren (Sept. 1932) plötzliche Verschlechterung. Wegen Kreislaufdekompensation mit starker Lungen-, Leber- und Nierenstauung (Leber handbreit unter rechtem Rippenbogen. Urin: Alb.: +, Urobilinogen: ++, Sediment: Leuko- und einige Erythrozyten), Pulsus irregularis, in Krankenhausbehandlung. Mit 4 kg Gewichtsabnahme (latente Ödeme) nach 3 Wochen kompensiert entlassen. Nach 2 Monaten erneute Kreislaufdekompensation. Kliniksaufenthalt (7. 11. bis 14. 12. 1932). Starke Dyspnoe, Zyanose, subikterische Hautfarbe, Gewichtszunahme von 2 kg. Pulmo: Stauungskatarrh.

Cor: Verbreiterung hat zugenommen. Auskultatorisch unverändert. Aktion stark arhythmisch. Puls: 62/Min. irregulär. R. R.: 120/40 mm Hg.

Abdomen: Leber bis 7 cm unternalb des Rippenbogens, etwas Ascites. Extremitäten: Knöchelödem. Urin: Alb.: +, (Sediment: Leuko- und Erythrozyten), Urobilinogen: ++. Herzfernaufnahme: Verbreiterung nach links hat zugenommen. Konfiguration unverändert. Maße: Mr.: 6,3 cm, Ml.: 10,9 cm, L.: 17,6 cm. E. K. G.: Vorhofsflattern, partieller Block, Extrasystolen, Myokardschaden.

Diagnose: Dekompensierte Aorteninsuffizienz mit kombiniertem Mitralvitium. Myokardschaden. Arhythmia perpetua.

Weiterverlauf: Nach 5 Wochen entlassen. Von da an leidliches Allgemeinbefinden. Beschwerden mit 40 Jahren (1933): Treppensteigen strengt an, muß langsam gehen, zeitweise „Magendrücken". Herz- und Pulsbefund: unverändert. Leber mäßig gestaut.
Angaben bei Nachuntersuchung Dezember 1935.
Radfahren und Treppensteigen nur langsam (nimmt fast ständig Digitalis), fühlt sich leidlich.

Befund:
42 jähriger, mittelgroßer Mann in ausreichendem Kräfte- und Ernährungszustand.
Gew.: 58,8 kg. Hautkolorit: etwas gelblich. Zyanose der Lippen. Temp.: 37,0 Grad. Kopf, Hals und Pulmo: o. B.

Cor: Verbreiterung der Grenzen hat noch zugenommen. Spitzenstoß etwas hebend. Auskultation unverändert. Puls: 62/Min. irregulär. R. R.: 115/45 mm Hg. Kapillarpuls.

Abdomen: Leber überragt Rippenbogen um 3 Querfinger. Keine Ödeme. Urin: Urobilinogen: Spuren. Herzfernaufnahme: sehr großes Herz, Verbreiterung gleichmäßig. Linker Vorhof stark erweitert, angedeutete Aortenkonfiguration. Maße: Mr.: 6,9 cm, Ml.: 11,5 cm, L.: 19,2 cm. E. K. G.: Befund wie oben.

Diagnose: Kombiniertes Mitralvitium und Aorteninsuffizienz, nach Endocarditis rheumatica. Arhythmia perpetua. Myokardschaden. Chronische Dekompensation.

Fall 23.

Berta Ba., Ehefrau, 38 Jahre.

Diagnose: Kombiniertes Mitralvitium nach Endocarditis rheumatica.

Vorgeschichte bei Erstuntersuchung Dezember 1925:
Als Kind Veitstanz. Mit 20 Jahren Gelenkrheumatismus. In den nächsten 3 Jahren mehrfach fieberhafte Gelenkschmerzen. Mit 30 Jahren, nach Entbindung, erstmalig Herzbeschwerden. Deswegen 6 Wochen im Krankenhaus gelegen. Dort Herzfehler festgestellt. Mit 31 Jahren wegen Bauchhöhlenschwangerschaft operiert. Keine wesentlichen Herzbeschwerden. Mit 37 Jahren nach Erkältung erneut Herzbeschwerden, 4 Wochen im Krankenhaus, dann gebessert. Seit kurzer Zeit nach Erkältung wieder Herzklopfen und -stechen, Kurzatmigkeit und Hustenreiz. Bei Anstrengungen auch geschwollene Füße.

Befund:
38jährige Frau in mäßigem Kräfte- und Ernährungszustand.
Gr.: 1,62 m, Temp.: 37,1 Grad. Kopf: o. B., Gebiß defekt. Hals- und Rachenorgane: o. B. Pulmo: o. B.

Cor: nach links etwas verbreitert. An der Spitze präsystolisches und systolisches Geräusch. 2. P. T. betont. Puls: 92/Min. regel- und gleichmäßig. R. R.: 125/70 mm Hg.
Abdomen: Leber dicht unterhalb des Rippenbogens tastbar. Milz o. B. Kein Ascites. Extremitäten: Gelenke frei. Geringgradiges Knöchelödem, leichte Zyanose der Spitzen. Urin: Alb.: —, Sacch.: —, Urobilinogen: ±. Herzferndurchleuchtung: Deutliche Mitralkonfiguration mit Linksverbreiterung. Maße: Mr.: 4,0 cm, Ml.: 9,7 cm, L.: 15,5 cm.

Diagnose: Mitralinsuffizienz und -stenose nach Endocarditis rheumatica. Mäßige Dekompensation.
Bei Nachuntersuchung November 1935 folgende Angaben: Nur nach vielem Treppensteigen und anderen Anstrengungen Herzbeschwerden in Form von Herzstechen und -klopfen. Etwas Atemnot. Sonst leidliches Wohlbefinden. Macht alle Hausarbeiten.

Befund:
48jährige Frau, leidlicher Allgemeinzustand.
Temp.: 36,9 Grad. Pulmo: o. B.

Cor: Keine wesentliche Änderung des oben genannten Befundes. Puls: 88/Min. regelmäßig. R. R.: 138/74 mm Hg.
Abdomen: Keine Milz- oder Lebervergrößerung. Extremitäten: Keine Ödeme, keine deutliche Zyanose. Urin: o. B. Herzferndurchleuchtung: Mitralkonfiguration. Verbreiterung hat kaum zugenommen. Maße: Mr.: 4,2 cm, Ml.: 10,0 cm, L.: 16,0 cm.

Diagnose: Kompensierte Mitralinsuffizienz und -stenose nach Endocarditis rheumatica.

Fall 24.

Richard Fu., Arbeiter, 21 Jahre.

Diagnose: Kombiniertes Mitral- und Aortenvitium nach Endocarditis rheumatica.

Vorgeschichte bei Erstuntersuchung März 1926:
Als Kind Veitstanz. Mit 15 Jahren (Nov. 1919 bis Febr. 1920) Gelenkrheumatismus. Im Krankenhaus Herzfehler festgestellt. Zunächst be-

schwerdefrei. April 1924, nach Heben einer Last Herzklopfen, Atemnot. Einweisung in Klinik.

Damaliger **Befund:** Gr.: 1,57 m, Gew.: 53,0 kg. Kopf, Rachenorgane und Thorax: o. B. Pulmo: vereinzelte klein-mittelblasige Rg's.

Cor: nach beiden Seiten verbreitert. Ictus im 5. ICR. in der Mml., verstärktes diastolisches Geräusch am lautesten über der Aorta, systolisches Geräusch über Basis und Spitze. 2. P. T. akzentuiert. Puls: 100/Min. regelmäßig. R. R.: 110/50 mm Hg.

Abdomen: Leber überragt Rippenbogen um 2 Querfinger. Extremitäten und Reflexe: o. B.

Diagnose: Leicht dekompensiertes kombiniertes Vitium, vorwiegend Aorteninsuffizienz.

Ab 5. 6. 1924 wieder arbeitsfähig. Durch Arbeit erneut Verschlechterung. Mit 20 bzw. 21 Jahren (Okt. 1924 bis Sept. 1925) wegen Dekompensation im Krankenhaus.

Befund: Zyanose, jagender Puls, starke Dyspnoe, Lungen- und Leberstauung. Öfters Anfälle von paroxysmaler Tachykardie. Auskultatorisch nicht verändert. 8 Tage nach Entlassung erneute Dekompensation. Ähnliche Symptome. Oktober 1925 bis Februar 1926 wieder Kliniksaufenthalt. Herzerweiterung hat zugenommen, sonst keine Veränderung. Jetzige Beschwerden: Beim Laufen Atemnot, Herzklopfen und Stechen in Herzgegend, Husten.

Befund (März 1926):

Allgemeinzustand befriedigend. Pulmo: geringe Stauungsbronchitis.

Cor: besonders nach links verbreitert, lautes systolisches Geräusch über allen Ostien, an der Aorta leises diastolisches Geräusch. Puls: klein, langsam ansteigend (tardus).

Abdomen: Leber überragt den Rippenbogen um 2 Querfinger. Keine Ödeme. Herzfernaufnahme: Verbreiterung nach beiden Seiten. Zunahme der Längsausdehnung. Vorwiegend Aortenkonfiguration, aber auch linker Vorhof verstrichen. Maße: Mr.: 5,0 cm, Ml.: 10,6 cm, L.: 16,1 cm.

Diagnose: Aorten- und Mitralstenose. Aorteninsuffizienz nach Endocarditis rheumatica.

Verlauf: In der nächsten Zeit Wohlbefinden, kann arbeiten. Mit 29 Jahren (Dez. 1933) ohne Anlaß starkes Herzklopfen, Atemnot, Unruhe und Angst, Gefühl des Herzstolperns. Bis 9. 1. 1934 Kliniksbehandlung.

Befund (Dezember 1933):

Subikterische Hautfarbe, geringe Zyanose, Stauungsbronchitis, Stauungsleber.

Cor: Herzverbreiterung hat weiterhin zugenommen. Spitzenstoß im 5. ICR. hebend, 2 Querfinger außerhalb der Mml. Über der Aorta lautes gießendes bis brausendes systolisches Geräusch, leiseres diastolisches Geräusch. Über Pulmonalis systolisches und diastolisches Geräusch. Puls: 100/Min. regelmäßig.

Herzfernaufnahme: Verbreiterung nach rechts, noch stärker nach links, mäßige Ausfüllung der Herztaille. Maße: Mr.: 5,1 cm, Ml.: 11,9 cm, L.: 17,4 cm. E. K. G.: PQ 0,21; QRS 0,09; T. in II. und III. diphasisch. Zahlreiche Extrasystolen verschiedenen Ursprungs, teilweise gehäuft.

Diagnose: Mäßig dekompensiertes kombiniertes Mitral- und Aortenvitium nach Endocarditis rheumatica. Extrasystolie.

Bei Nachuntersuchung Dezember 1935 folgende Angaben: Nach erneutem Arbeitsversuch, Febr. bis März 1935, wegen Insuffizienzerscheinungen wieder im Krankenhaus.

Befund:

31 jähriger, muskulöser, untermittelgroßer Mann.

Temp.: 36,8 Grad, Gew.: 53,2 kg. Pulmo: Stauungsbronchitis.

Cor: stark nach beiden Seiten verbreitert, besonders nach links. Spitzenstoß 2 Querfinger außerhalb der Mml. hebend. An der Spitze lautes präsystolisches Crescendo-Geräusch, über Aorta und Pulmonalis lautes systolisches und diastolisches Geräusch. 2. P. T. betont. Das systolische Geräusch wird in die Carotiden fortgeleitet und ist über der rechten Spina scapulae zu hören. Systolisches Schwirren im 2. rechten ICR. tastbar. Puls: 60/Min. unregelmäßig. R. R.: 115/50 mm Hg. Kein Kapillarpuls, keine Doppelgeräusche bei Gefäßkompressionen.

Abdomen: Leber um 2 Querfinger den Rippenbogen überragend. Urin: Urobilinogen: Spuren, sonst o. B. Herzfernaufnahme: Konfiguration wie oben. Maße: Mr.: 5,4 cm, Ml.: 12,0 cm, L.: 18,0 cm. E. K. G.: wie oben. Sphygmogramm ohne Besonderheiten.

Diagnose: Mitralinsuffizienz und -stenose. Aorteninsuffizienz und -stenose? nach Endocarditis rheumatica, im Zustand geringgradiger Dekompensation. Arhythmie.

Fall 25.

Charlotte At., 14 Jahre.

Diagnose: Kombiniertes Mitralvitium nach Endocarditis rheumatica. Lungen-Tbc.

Vorgeschichte bei Erstuntersuchung September 1925: Seit etwa 1 Jahr zahlreiche rote Punkte an den Beinen. Seit einigen Wochen Husten, seit 3 Tagen Nasenbluten, öfters „Halsentzündungen".

Befund:

10 jähriges Kind in mäßigem Kräfte- und Ernährungszustand.

Temp.: 37,6 Grad. Haut und Schleimhäute blaß. Hämoglobin: 65%. Drüsenschwellungen am Hals. Pulmo: o. B.

Cor: Grenzen rechts: rechter Sternalrand; links: 8 cm von Brustbeinmitte, oben 2. Rippe. Systolisches Geräusch an der Spitze. 2. P. T. betont. Puls: 78/Min. regelrecht.

Abdomen: o. B. Extremitäten: An beiden Seiten, besonders an den Beugeseiten zahlreiche kleine, aber auch größere Hautblutungen. Keine Ödeme. Urin: o. B. 3 Wochen später folgender

Befund:

Temp.: 38,4 Grad. Pulmo: Klopfschall o. B. Über der ganzen Lunge rauhes Atemgeräusch und Giemen.

Cor: Ictus hebend. Über dem ganzen Cor systolisches Schwirren fühlbar. Über der Spitze lang gezogenes systolisches Geräusch. Kurzes diastolisches Geräusch. 2. P. T. betont. Puls: 80/Min. etwas weich.

Extremitäten: Immer neue Petechien. Blutbild: Hb. 65%, Leukozyten 10 600, davon 86% Segmentk., 13% Lymphozyten und 1% Monozyten.

Herzfernaufnahme: Verbreiterung nach beiden Seiten, stark erweiterter linker Vorhof. Maße: Mr.: 4,1 cm, Ml.: 7,0 cm, L.: 10,5 cm.

Diagnose: Purpura rheumatica. Mitralstenose mit Insuffizienz infolge Endocarditis rheumatica.

Untersuchung April 1923: Häufig Halsschmerzen, dauernd Lymphknotenschwellungen am Hals. Öfters Temperatursteigerungen. Organbefund: unverändert. Pirquet: negativ. 1 Jahr später (mit 13 Jahren) Klagen über Husten und Fieber.

Befund:
Kräfte- und Ernährungszustand dürftig. Temp.: 38,3 Grad.

Cor: Befund unverändert. R. R.: 90/40 mm Hg.
Abdomen, Extremitäten und Reflexe: o. B.
Nach 4 Wochen Besserung. Juni 1925 (mit 14 Jahren) erneut Fieber bis 40 Grad. Pulmo: leichte Dämpfung über den abhängigen Partien. Über beiden Lungen bronchitische Geräusche und einige klingende Rg's. Sonstiger Befund: unverändert.

Befund Mitte September gleichen Jahres:
Über der linken Lunge geringe Dämpfung. Zahlreiche mittelblasige, klingende Rasselgeräusche. Über der rechten Spitze ebenfalls geringe Dämpfung. Vereinzelte Rasselgeräusche.

Cor: Befund unverändert.

Diagnose: Mitralinsuffizienz und -stenose. Lungentbc. 30. September 1925 plötzliche Verschlechterung, quälender Husten. Temp.: 39,0 Grad, starke Zyanose der Lippen. Auskultation der Lungen und des Herzens wie oben. Puls: 120/Min. klein, weich, etwas unregelmäßig. Stauungsleber, Knöchelödem. Da Ödeme zunehmen, Einweisung am 19. Sept. 1925 in die Klinik, wo unter weiterer Verschlechterung der Kreislaufverhältnisse Anfang November 1925 der Exitus eintrat.

Sektion: Lungenembolie mit Infarkt. Trombose der Schenkelvene. Subakute Miliar Tbc. Tuberkulöse Darm- und Blasengeschwüre. Verkäste Bronchial-, Mediastinal- und Supraklavikulardrüsen. Tuberkulose der linken Pleura und des Pericardium. Endocarditis mitralis et aortae, chron. recurrens. Stauungsorgane. Stauungsfettleber mit roten Infarkten. Petechiale Blutungen im Nierenbeckenfett, hochgradiges Ödem, Ascites, Hydrothorax, Pleuritis dextra. Rechter Vorhof sehr stark dilatiert und ausgeprägt hypertrophisch, desgl. rechter Ventrikel. Linker Vorhof erweitert, linker Ventrikel abgerundet, auffallend weit. Mitralklappenschlitz deutlich sklerosiert und verdickt. Frische verrucöse Ablagerungen auf den Aortenklappen.

Todesursache: Lungenembolie mit Infarkt bei chronisch rezidivierender Endocarditis.

Fall 26

Martha He., Ehefrau, 48 Jahre.

Diagnose: Kombiniertes Mitral- und Aortenvitium nach Endocarditis rheumatica. Arhythmia perpetua. Verdacht auf Endocarditis-Rezidiv.

Vorgeschichte bei Erstuntersuchung Juli 1922:

Mit 16 Jahren Gelenkrheumatismus. Vom Hausarzt anschließend Herzfehler festgestellt. 12 Kinder geboren und 3 Fehlgeburten ohne

Herzbeschwerden. Seit 6 Wochen Rückenschmerzen, Stechen in Herzgegend, bei geringer Anstrengung Herzklopfen und Kurzatmigkeit. Manchmal anfallsweise starke Herzbeklemmungen mit großem Angstgefühl, dabei Schmerzen in den linken Arm ausstrahlend.

Befund:
45 jährige Frau.
Gr.: 1,54 m, in gutem Ernährungs- und Kräftezustand. Haut und Schleimhäute gut durchblutet. Temp.: 37,0 Grad. Kopf, Hals- und Rachenorgane: o. B. Pulmo: vereinzeltes Giemen, sonst o. B.

Cor: Geringe Verbreiterung nach links. 1. Ton verstärkt. Über der Spitze präsystolisches Geräusch. Über der Mitte lautes diastolisches Geräusch. Verdoppelung der 2. Töne. 2. P. T. akzentuiert. Ictus etwas hebend im 5. ICR. in der Mml. Puls: 87/Min. regelmäßig. R. R.: 140/80 mm Hg. Abdomen, Extremitäten und Reflexe: o. B. Urin: o. B. Herzfernaufnahme: Aortenkonfiguration, etwas verstrichene Herztaille. Geringe Linksverbreiterung. Maße: Mr.: 3,0 cm, Ml.: 10,4 cm, L.: 15,4 cm.

Diagnose: Kombiniertes Mitral- und Aortenvitium nach Endocarditis rheumatica. Keine Dekompensations-Erscheinungen.

Verlauf: Nach 5 Wochen Schonung Wohlbefinden. Konnte alle Hausarbeiten verrichten. Dezember 1925, mit 48 Jahren Klagen über Husten mit nur wenig Auswurf. Bei schnellerem Gehen Stechen in Herzgegend und Atemnot.

Befund (Dezember 1925):
Temp.: 38,1 Grad, Gew.: 61,2 kg, Gr.: 1,54 m. Über den Lungen Brummen und Giemen.

Cor: Verbreiterung hat zugenommen. Auskultatorisch unverändert. Pulsus celer et altus 104/min., völlig arhythmisch. R. R.: 170/80. Abdomen: Leber geringgradig gestaut. Angedeutete Knöchelödeme. Urin: Alb.: –, Sacch.: –, Urobilinogen: +. Wa R.: negativ. Herzfernaufnahme: Keine Konfiguration. Maße: Mr.: 4,3 cm, Ml.: 11,9 cm, L.: 17,1 cm. E. K. G.: Arhythmia perpetua infolge Vorhofsflimmern und -flattern.

Diagnose: Mitral- und Aortenvitium bei mäßiger Dekompensation. Arhythmia perpetua. Verdacht auf Endocarditis-Rezidiv.

Weiterverlauf: Mit 55 Jahren (Juni 1932) wegen bedrohlicher Verschlechterung in Klinik eingewiesen.

Dortiger **Befund:**
Dyspnoe, Zyanose. Herzverbreiterung hat weiterhin zugenommen. Auskultation unverändert. Puls weich, völlig irregulär 80–100/Min. Leber überragt rechten Rippenbogen um 3 Querfinger. Ödeme beider Beine. Herzfernaufnahme: Verbreiterung hat erheblich zugenommen. Maße: Mr.: 6,4 cm, Ml.: 13,9 cm, L.: 20,3 cm. 8. September 1932 (mit 55 Jahren) rechtsseitige Apoplexie und Exitus letalis.

Sektion: chronisch rezidivierende ulzeröse Endocarditis der Mitralis mit stärkerer Stenosierung und Insuffizienz. Chronische Endocarditis der Aorta mit Insuffizienz. Mächtige Dilatation und mäßige Hypertrophie des linken

Ventrikels. Infarktschrumpfnieren. Alter Infarkt der Milz. Frische Embolie der Art. cerebri med. sinistra. Ältere und frische Erweichungen im Bereich der rechten Stammganglien. Mäßige Arteriosklerose der Aorta, der Carotiden und Herzkranzgefäße. Mittelgradige Pulmonalsklerose. Stauungslunge. Hochgradige Fettleber. Hauptleiden: Chron. rez. Endocarditis ulcerosa.

Todesursache: Hirnembolie, bei chron. rez. Endocarditis und kombiniertem Mitral- und Aortenvitium.

Fall 27.

Erna He., 12 Jahre.

Diagnose: Komb. Mitralvitium nach Endocarditis rheumatica. Pancarditis.

Vorgeschichte bei Erstuntersuchung Februar 1923:
Oft leicht erkältet, seit einigen Tagen erhöhte Temperatur und Schmerzen in allen Gliedern. Viel Durst.

Befund:
9jähriges Mädchen in leidlichem Allgemeinzustand.
Temp.: 38,4 Grad. Kopf: o. B. Tonsillen leicht gerötet. Pulmo: o. B.

Cor: normale Grenzen, ganz leises Geräusch über der Mitralis. 2. P. T. = 2. A. T. Puls: 110/Min., regelrecht.
Abdomen: o. B. Extremitäten: keine Rötung oder Schwellung, aber Bewegungen in Schulter-, Ellenbogen-, Hand- und Fußgelenken schmerzhaft.

Diagnose: Polyarthritis rheumatica.

Verlauf: Nach einigen Wochen Nachlassen der Schmerzen. September 1925 erneut Gliederschmerzen und Fieber, ständig in hausärztlicher Behandlung. Wegen Verdacht auf Herzfehler wieder zur Poliklinik geschickt.

Befund im November 1925:
12jähriges Mädchen in schlechtem Allgemeinbefinden.
Gr.: 1,38 m. Reduzierter Ernährungs- und Kräftezustand. Temp.: 37,8 Grad. Haut sehr blaß. Hämoglobin: 62%. Kopf: o. B. Tonsillen hypertrophisch und gerötet. Pulmo: zahlreiche bronchitische Geräusche.

Cor: Pulsation im Epigastrium, hebender Spitzenstoß im 6. ICR. etwa 1 Querfinger außerhalb der Mamillarlinie. Rechte Grenze 1 Querfinger vom rechten Sternalrand. Lautes systolisches und diastolisches Geräusch über der Mitte und Spitze. 2. P. T. deutlich akzentuiert. Puls: 128/Min. regelmäßig. R. R.: 90/45 mm Hg.
Herzfernaufnahme: mitralkonfiguriertes, nach beiden Seiten verbreitertes Cor. Maße: Mr.: 4,0 cm, Ml.: 8,5 cm, L.: 13,5 cm. Abdomen: geringgradige Lebervergrößerung, sonst o. B. Extremitäten: Bewegungen in den Ellenbogen-, Hand- und Kniegelenken etwas eingeschränkt und schmerzhaft. Z. N. S.: o. B. Urin: Alb.: —, Sacch.: —, Urobilinogen: ++.

Diagnose: Leicht dekompensierte Mitralinsuffizienz und -stenose nach Endocarditis rheumatica. Subakuter Gelenkrheumatismus.

Verlauf: Nach Behandlung mit Salicyl und Digitalis Besserung bis Anfang Januar 1926. Konnte wieder umhergehen usw. Februar 1926 Verschlechterung, Auftreten von Ödemen, Zyanose, Dyspnoe auch in Ruhe, große Schmerzen in Herzgegend. Herzmittel helfen nicht. Einweisung in

Klinik wird zunächst abgelehnt. Juli 1926 bedrohliche Verschlechterung, Einlieferung in die Klinik. 1 Tag nach Einweisung Exitus letalis (mit 13 Jahren).

Diagnose: Pancarditis, schwere Dekompensation.

Sektion: Endocarditis verrucosa der Mitralis und Tricuspidalis und der Aorta. Dilatation des linken Herzens. Dilatation und Hypertrophie des rechten Ventrikels. Totale Herzsynechien. Herzbeutel-Pleura-Synechien links. Chronische Stauungsorgane, Stauungsleber, Stauungsmilz, Stauungsnieren, Stauungskatarrh des Magens, Ascites, Anasarke beider Beine. Organisierte Thromben der Schultergelenksvenen. Chronischer Hydrocephalus externus und internus.

Todesursache: Dekompensation bei Pancarditis.

Fall 28.

Helene Sp., Ehefrau, 53 Jahre.

Diagnose: Kombiniertes Mitralvitium nach Endocarditis rheumatica. Arhythmia perpetua.

Vorgeschichte bei Erstuntersuchung November 1923:
Als Kind Masern und Diphtherie, immer schwächlich gewesen. Mit 16 Jahren Gelenkrheumatismus. Mit 25 Jahren 1. Entbindung. Mit 27 Jahren Zahnoperation in Chloroformnarkose ohne Beschwerden. Mit 28 Jahren nochmalige Narkose, darauf die ersten Herzbeklemmungen. Mit 32 Jahren Fehlgeburt im 3. Monat. Der behandelnde Arzt stellte Herzfehler fest. Jetzt viel Rückenschmerzen, bei Anstrengungen Herzklopfen, Übelkeit und Schwindelgefühl.

Befund:
51jährige, 1,58 m große grazile Frau in gutem Ernährungszustand. Hautfarbe blaß, Schleimhäute ausreichend durchblutet.
Temp.: 37,0 Grad. Kopf, Hals- und Rachenorgane: o. B. Pulmo: o. B.

Cor: etwas nach links verbreitert, Spitzenstoß im 5. ICR. nicht hebend. Systolisches und diastolisches Geräusch an der Spitze. Verdoppelung des 2 Tones. Lokomotivrhythmus. Systolisches Geräusch an der Basis. Puls: 92/Min. R. R.: 140/80 mm Hg.
Abdomen, Extremitäten und Reflexe: o. B. Herzferndurchleuchtung: Mitralkonfiguration, geringe Verbreiterung. Maße: Mr.: 3,7 cm, Ml.: 8,5 cm, L.: 14,2 cm.

Diagnose: Kombiniertes Mitralvitium nach Endocarditis rheumatica bei guter Kompensation.
1 Jahr später (1924) Badekur in Bad Nauheim. Wenig Besserung. September 1925 (mit 53 Jahren) erneute Verschlechterung. Rücken- und Kopfschmerzen, Herzklopfen bei geringen Anstrengungen, Kurzatmigkeit, schlechter Schlaf, Völlegefühl im Leib, wenig Appetit.

Befund:
Herzgeräusche wie oben. R. R.: 150/90 mm Hg. Puls: 60/Min. arhythmisch. Leber etwas vergrößert, kein Ascites. Mäßiges Knöchelödem. Urin: Urobilinogen: ± . Herzferndurchleuchtung: Verbreiterung hat zugenommen. Maße: Mr.: 4,3 cm, Ml.: 9,8 cm, L.: 15,3 cm. E. K. G.: Arhythmia perpetua infolge Vorhofsflimmern und -flattern. Wa R.: negativ. Augen- und ohrenärztliche Untersuchung wegen der Kopfschmerzen: kein pathologischer Befund.

Diagnose: Dekompensiertes kombiniertes Mitralvitium. Arhythmia perpetua.

1928, mit 56 Jahren, 3 Wochen wegen Grippe-Bronchitis im Krankenhaus gelegen. Wegen der danach auftretenden Verschlechterung der Kreislaufverhältnisse wieder im Badeort. Herbst 1929 abermals Verschlechterung. Wegen Dekompensation im Frühjahr 1930 4 Wochen im Krankenhaus.

Befund April 1930:

58jährige Frau, schlechtes Allgemeinbefinden, leichte Zyanose, Dyspnoe. Pulmo: Stauungskatarrh.

Cor: Grenzen rechts: rechter Sternalrand, oben: 3. Rippe. Links: 11 cm von Brustbeinmitte. Spitzenstoß im 6. ICR. in der Medioclaviculariinie. Etwas lauter und unreiner Ton an der Spitze. Leises diastolisches Geräusch über der Pulmonalis. Betonter 2. P. T.

Puls: 95/Min. klein, weich und unregelmäßig. R. R.: 150/100 mm Hg. Abdomen: Stauungsleber, kein Ascites. Extremitäten: mäßiges Knöchelödem, Akrozyanose. Reflexe: o. B. Urin: Alb.: —, Sacch.: —, Urobilinogen: ++, Urobilin: —. Sediment: o. B. Sputum: Herzfehlerzellen: + —. Herzferndurchleuchtung: Linker 2. Bogen ausgefüllt. Enorme Verbreiterung nach beiden Seiten. Kalkschatten im Aortenbogen. Maße: Mr.: 6,4 cm, Ml.: 12,1 cm, L.: 19,1 cm. E. K. G.: Arhythmia perpetua bei Vorhofsflimmern und -flattern.

Diagnose: Aortensklerose, Arhythmia perpetua auf Grund eines kombinierten Mitralvitiums. Erhebliche Kreislaufdekompensation. Eine Kompensation konnte nicht erreicht werden.

Nach 1 Monat plötzlich einsetzende Herzschwäche mit schwerer Atemnot, jagender Puls, Zyanose. Die Füße werden zusehends dick, Benommenheit, Exitus letalis.

Todesursache: Dekompensierter Herzklappenfehler.

Fall 29.

Anna Ge., Aufräumefrau, 38 Jahre.

Diagnose: Kombiniertes Mitralvitium nach Endocarditis rheumatica.

Vorgeschichte bei Erstuntersuchung März 1924:

Als Kind oft Mandelentzündung. Seit 8. Lebensjahr Herzfehler. Bisher keine Herzbeschwerden. Seit 8 Tagen heftige Magenschmerzen, manchmal blutiges Erbrechen, fühlt sich sehr schwach, öfters Husten.

Befund:

37 Jahre alte, hagere Frau in herabgesetztem Kräftezustand.

Gr.: 1,55 m, Temp.: 37,2 Grad. Kopf, Hals- und Rachenorgane: o. B. Pulmo: vereinzeltes Giemen über beiden Lungen, sonst o. B.

Cor: Grenzen etwa normal, Spitzenstoß nicht hebend. Systolisches und präsystolisches Geräusch besonders an der Spitze. 2. P. T. akzentuiert.

Puls: 84/Min. klein und weich. R. R.: 125/85 mm Hg.

Abdomen: Leber ragt über Rippenbogen um 2 Querfinger, druckempfindlich, Milz o. B. Kein Ascites. Extremitäten und Reflexe: o. B. Urin: Alb.: —, Sacch.: —, Urobilinogen: Spuren. W. a. R.: negativ. Herzfernaufnahme: Verbreiterung nach rechts, Mitralkonfiguration. Maße: Mr.: 4,6 cm, Ml.: 7,2 cm, L.: 12,4 cm.

Diagnose: Mitralinsuffizienz und -stenose nach Endocarditis rheumatica, mit Anzeichen beginnender Dekompensation (Stauungsleber und Stauungslunge).

Weiterverlauf: Mit 40 Jahren (Herbst 1927) nach Angina erneut Herzbeschwerden, ermüdet rasch, viel Herzklopfen, ständig Husten, kein Appetit, geschwollene Füße, muß viel ruhen. Zustand in den nächsten beiden Jahren kaum gebessert. Hat zeitweise bräunlichen Auswurf. Dezember 1930 (43 Jahre) bedrohliche Verschlechterung. Im Zustande schwerer Kreislaufdekompensation in Krankenhaus eingeliefert. Herzfernaufnahme: Verbreiterung hat erheblich zugenommen. Maße: Mr.: 6,3 cm, Ml.: 9,3 cm, L.: 15,8 cm. Bald nach der Einlieferung Benommenheit und Exitus letalis.

Sektionsbefund: Rezidivierende, chronische Endocarditis an der Mitralis mit frischen thrombotischen Auflagerungen, starke Verkürzung der Sehnenfäden. Kalkeinlagerungen in die Segel der Mitralis. Mitralstenose, starke Erweiterung des linken Vorhofes. Stauungsinduration der Lungen, Stauungsbronchitis, Pulmonalsklerose. Starke Erweiterung und Hypertrophie des re. Ventrikels, Erweiterung des rechten Vorhofes. Chron. Pericardverdickung. Multiple Infarktnarben der Nieren. Starke Fettstauungsleber. Multiple Embolien in den Lungen, hämorrhagische Infarkte derselben. Frische Pleuritis, Stauungsmilz, -magen, -nieren und -darm. Schrumpfendes Magenulcus an der kleinen Kurvatur. Ascites und Hydrothorax. Hirnödem und Hirnschwellung.

Todesursache: Multiple Lungenembolien mit Infarkten bei chron. rez. Endocarditis und kombiniertem Mitralvitium.

Fall 30.

Auguste Ho., Ehefrau, 69 Jahre.

Diagnose: Kombiniertes Mitral- und Aortenvitium nach Endocarditis rheumatica. Verdacht auf Schrumpfniere.

Vorgeschichte bei Erstuntersuchung April 1925:
Mit 33 Jahren Gelenkrheuma, 20 Wochen gelegen. Seitdem Herzfehler. Bei größeren Anstrengungen Herzklopfen und etwas Luftmangel. Mit 61 und 63 Jahren Herzmuskelschwäche, hat je $^1/_4$ Jahr gelegen. Beine waren geschwollen, dann wieder Besserung. Seit 2 Monaten trockener Husten, Brechreiz und Schmerzen in Magengegend. Kann nicht flach liegen. Leib wird stärker. Beine schwellen an, Luftmangel nimmt zu.

Befund:
Mittelgroße 69jährige Frau in etwas reichlichem Ernährungszustand. Temp.: 37,5 Grad. Pulmo: mäßige Dämpfung rechts hinten unten, über beiden Lungen Giemen.

Cor: linke Grenze 2 Querfinger unterhalb der Mamillarlinie, rechte Grenze 1 Querfinger neben rechtem Sternalrand, oben: unterer Rand der 3. Rippe. Über der Spitze lautes systolisches, über der Aorta leises diastolisches Geräusch. 2. P. T. deutlich verstärkt. Puls: 82/Min. R. R.: 240/125 mm Hg.

Abdomen: Leber überragt rechten Rippenbogen um 2 Querfinger. Leib vorgetrieben und etwas gespannt (Ascites?). Mäßiges Unterschenkelödem beiderseits. Urin: Alb.: Spuren, Sacch.: –, Urobilinogen: Spuren.

Diagnose: Kombiniertes Mitral- und Aortenvitium im Zustand mäßiger Dekompensation. Hypertonie. Verdacht auf beginnende Schrumpfniere.

Verlauf: Nach Bettruhe, Aderlaß und Digitalis für einige Zeit Besserung. März 1927 wieder stärkere Atemnot, schon beim Gehen Herzklopfen, Übelkeit. Einweisung in Klinik.

Befund:
72 jährige Frau mit angstvollem Gesichtsausdruck. Haut und Schleimhäute blaß. Zyanose der Akra. Beschleunigte Atmung. Stauungskatarrh der Lungen.

Cor: Verbreiterung hat erheblich zugenommen, rechte Grenze: 2 Querfinger neben rechtem Sternalrand, linke Grenze bis 2 Querfinger an vordere Axillarlinie heranreichend. Systolisches und diastolisches Geräusch über Mitralis und Aorta. 2. P. T. akzentuiert. Puls: arhythmisch 112/Min. inäqual.
Starke Ödeme beider Beine. Ascites. Urin: Alb.: ++, Sacch.: —, Urobilinogen: +, Urobilin: +. Sediment: Leukozyten, vereinzelte Erythrozyten, einige granulierte und hy. Zylinder.

Diagnose: Stark dekompensiertes kombiniertes Mitral- und Aortenvitium. Schrumpfniere.
Herzmittel und Dinretica wirkungslos, zunehmende Schwäche, Benommenheit. Am 6. April 1927 Exitus letalis.

Todesursache: Dekompensation bei Schrumpfniere.

Fall 31.

Kurt He., 15 Jahre.

Diagnose: Kombiniertes Mitral- und Aortenvitium nach Endocarditis rheumatica.

Vorgeschichte bei Erstuntersuchung Mai 1925:
Mit 6 Jahren Mandelentzündung, anschließend Herzklopfen und geschwollene Füße. 3 Monate zu Bett gelegen. Jetzt stärkeres Herzklopfen und erhebliche Atemnot, kann nur kurze Strecken und nur sehr langsam gehen.

Befund:
15 jähriger Patient in ausreichendem Ernährungszustand.
Temp.: 37,8 Grad. Herpes labialis. Tonsillen zerklüftet und hypertrophisch. Pulmo: o. B.

Cor: nach beiden Seiten verbreitert, laute blasende systolische und diastolische Geräusche über der Spitze und Herzmitte. 2. P. T. stark betont. Puls: 124/Min. regelmäßig, schnellend. R. R.: 125/35 mm Hg.
Herzfernaufnahme: erhebliche Verbreiterung nach beiden Seiten, doch nach rechts stärker. Keine charakteristische Konfiguration. Maße: Mr.: 7,0 cm, Ml.: 9,4 cm, L.: 15,0 cm. Abdomen: Leber vergrößert und hart. Kein Ascites. Extremitäten: mäßige Ödeme an beiden Füßen, keine Zyanose. Urin: Alb.: leichte Trübung, Sacch.: —, Urobilinogen: ++.

Diagnose: Mitralinsuffizienz und -stenose, anscheinend auch Aortenvitium nach Endocarditis rheumatica im Zustand mäßiger Dekompensation. Verdacht auf Endocarditis lenta.

Verlauf: Trotz Bettruhe und Herzmitteln 2 Monate später Exitus letalis. Keine Sektion, da zu Haus verstorben.

Todesursache: Schwerer dekompensierter Herzklappenfehler (lt. standesamtlicher Mitteilung).

Fall 32.

Willi Ot., Techniker, 27 Jahre.

Diagnose: Kombiniertes Mitralvitium nach Endocarditis rheumatica. Verdacht auf rezidivierende Endocarditis.

Vorgeschichte bei Erstuntersuchung Juli 1925:
Als Kind von 11 Jahren häufig Mandelentzündung mit Fieber. Mit 17 Jahren Herzklopfen beim Sport. Arzt stellte „Geräusch am Herzen" fest. Mied auf ärztlichen Rat Anstrengungen und erholte sich bald. Mit 18 Jahren zum Heeresdienst (Infanterie) eingezogen. Während der Ausbildung manchmal matt und elend. Militärarzt stellte Herzleiden fest. Nach 3 Wochen Behandlung gesund zur Front entlassen, blieb dort bis zum Ausbruch der Revolution. Nach Entlassung ging es ihm gut, „er konnte laufen wie ein Wiesel". Pfingsten 1925 erneut Mattigkeit, kleine Wege strengten an, dauernd schlapp, bei geringsten Anstrengungen starkes Herzklopfen und Lufthunger. Trockener Husten, Nachtschweiß. Ständig Fieber bis zu 39 Grad. Befund der Lungenfürsorge negativ. (Beginn der chronisch rezidivierenden Endocarditis!)

Befund:
27jähriger Mann.
Gew.: 62,5 kg, Gr.: 1,70 m. Genügender Ernährungszustand. Haut und Schleimhäute sehr mäßig durchblutet. Thorax: etwas flach, gleichmäßige Atembewegungen. Kopf, Hals- und Rachenorgane: o. B. Pulmo: Verschärftes In- und Exspirium, mehrfach Knacken und Giemen über r. Apex.

Cor: Grenzen rechts: Sternalrand; links: 1 Querfinger einwärts der Mml. systolisches und diastolisches Geräusch über allen Ostien, am deutlichsten über den Aortenpunkten. Puls: 120/Min. celer et altus, deutlicher Kapillarpuls. Bei Kompression der A. femoralis deutliches systolisches und diastolisches Geräusch. R. R.: 150/40 mm Hg.
Abdomen: Leber reicht bis zum Nabel, Milz hart, überragt Rippenbogen um 2 Querfinger. Kein Ascites. Extremitäten: geringes Knöchelödem, Reflexe: o. B. Blutbild: Hb. 70%, Erythrozyten 4 940 000, Leukozyten 10 800, davon Segm. 69%, Lymph. 21%, Mono. 5%, Bas. 3%, Eos. 2%. Urin: Alb.: Spuren, Sacch.: —, Urobilinogen: ++, Sediment: Leukozyten, Epithelien, vereinzelt Reste von granulierten Zylindern. W a R.: negativ. Herzfernaufnahme: Aortenkonfiguriertes Herz mit Linksverbreiterung. Maße: Mr.: 3,6 cm, Ml.: 10,9 cm, L.: 16,5 cm.

Diagnose: Kombiniertes Aortenvitium nach Endocarditis rheumatica im Zustand deutlicher Dekompensation. Verdacht auf Endocarditis-Rezidiv.

Verlauf: In den nächsten Tagen schnelle Verschlechterung. Am 13. Juli 1925: Puls regelmäßig 120/Min. Herzbreite hat nach rechts um 2,0 cm zugenommen. Bis 16. Juli Temperaturanstieg auf 39,5 Grad. Erbrechen, Hinfälligkeit. Einweisung in die Med.-Klinik.

Dort erhobener **Befund:**
Temp.: 38,2 Grad, Gew.: 62,5 kg, auffallende Blässe. Hochgradige Kurzatmigkeit. Deutlich sichtbare Herzaktion, Spitzenstoß sichtbar im 5. ICR. etwas außerhalb der Mml. Obere Grenze oberer Rand der 3. Rippe nach rechts ebenfalls verbreitert. Auskultatorisch wie früher. Puls: 120/Min. R. R.: 138/— mm Hg. Abdomen: Leber und Milz unverändert, etwas Ascites. Ödeme der Unterschenkel. Urin: Alb.: ++, Eßbach: 0,3‰. Therapie ohne Erfolg. Exitus letalis am 20. Juli 1925.

Sektionsbefund: Chronisch rezidivierende Endocarditis verrucosa der Aorta mit Aorteninsuffizienz. Hypertrophie und Dilatation des linken Herzens. Relative Insuffizienz der Mitralis mit Stauungslungen (Stauungsbronchitis) und Hypertrophie des rechten Herzens. Epicardpetechien. Stauungsorgane, Leber, Milz, Nieren, Magen. Anasarka, Ascites, Hydrothorax beiderseits, alte Pleuraverwachsung rechts.

Todesursache: Dekompensation bei chronisch rezidivierender Endocarditis.

Fall 33.

Minna Sch., Ehefrau, 49 Jahre.

Diagnose: Kombiniertes Mitralvitium nach Endocarditis rheumatica.

Vorgeschichte bei Erstuntersuchung November 1925:
Mit 19 Jahren Gelenkrheumatismus, ½ Jahr bettlägerig, mit 20 Jahren nochmals Gelenkrheuma, ¼ Jahr gelegen. Seitdem Herzfehler. Zunächst keine Beschwerden. 5 Geburten ohne größere Schwierigkeiten überstanden. Im letzten Jahr 2 mal Grippe gehabt, seitdem beim Treppensteigen Herzklopfen und Atemnot. Ermüdet jetzt leicht, Schmerzen in Lebergegend.

Befund:
49 jährige Frau.
Gr.: 1,58 m, in mäßigem Ernährungs- und Kräftezustand. Hautfarbe leicht ikterisch. Temp.: 37,6 Grad. Kopf, Hals- und Rachenorgane: bis auf sehr defektes Gebiß o. B. Pulmo: o. B.

Cor: Grenzen etwa normal. Spitzenstoß nicht hebend. An der Spitze präsystolisches und systolisches Geräusch. 2. P. T. deutlich klappend. Puls: 76/Min., etwas weich, Extrasystolen. R. R.: 112/70 mm Hg.

Herzfernaufnahme: normalgroßes, mitralkonfiguriertes Herz. Maße: Mr.: 3,7 cm, Ml.: 9,0 cm, L.: 14,0 cm. Abdomen: Leber überragt den rechten Rippenbogen um 2 Querfinger, druckempfindlich. Kein Ascites. Extremitäten und Z. N. S.: o. B. Urin: Alb.: —, Sacch.: —, Uribilinogen: ++. Wa R.: negativ. Blutbild: Leukozyten 7300, Erythrozyten 5 400 000, Hb. 94%.

Diagnose: Kombiniertes Mitralvitium nach Endocarditis rheumatica. Beginnende Dekompensation.

Über den weiteren Verlauf ist uns nur bekannt, daß Patientin August 1929, also mit 53 Jahren verstarb.

Todesursache (nach Mitteilung des Standesamtes): Lungeninfarkt bei Herzklappenfehler.

Fall 34.

Walter Ku., Zimmermann, 21 Jahre.

Diagnose: Kombiniertes Mitralvitium nach Endocarditis rheumatica.

Vorgeschichte bei Erstuntersuchung Januar 1926:
Mit 12 Jahren Gelenkrheumatismus und Veitstanz. Seitdem Herzfehler. Jetzt Herzklopfen mit etwas Luftmangel bei Anstrengungen.

Befund:
21 jähriger Mann, ausreichender Ernährungs- und Kräftezustand.
Gr.: 1,64 m. Keine Zyanose. Temp.: 36,9 Grad. Kopf, Hals- und Rachenorgane: o. B. Pulmo: o. B.

Cor: Spitzenstoß hebend im 5. ICR. keine deutliche Herzverbreiterung. Über Mitralis präsystolisches und systolisches Geräusch. 2. P. T. akzentuiert. Puls: 80/Min. regelrecht. R. R.: 138/80.
Abdomen: o. B. Extremitäten und Z. N. S.: o. B. Urin: o. B.
Herzfernaufnahme: mitralkonfiguriertes normal großes Herz. Maße: Mr.: 4,5 cm, Ml.: 7,8 cm, L.: 12,8 cm.

Diagnose: Gut kompensiertes kombiniertes Mitralvitium nach Endocarditis rheumatica.

Verlauf: Hat im November 1926 Selbstmord durch Ertrinken verübt.

Todesursache: Suizid.

Ergebnisse.

Was zunächst die Zusammensetzung des zu Grunde gelegten Krankengutes anbelangt, so sind fast alle Altersklassen vertreten, 21 entfallen auf das weibliche und 13 auf das männliche Geschlecht. Die meisten Kranken gehören der körperlich schwer arbeitenden Schicht an, sodaß man also nicht sagen kann, daß es sich um Menschen handelt, deren soziale Stellung besonders günstig ist. Einen Überblick darüber, welche Arten von Klappenfehlern vorkamen, wieviel am Ende der von uns bestimmten Beobachtungsfrist von 10 Jahren noch am Leben, wieviel andererseits verstorben waren, soll folgende tabellarische Aufstellung vermitteln (Siehe Beilage 1):

Übersicht der rheumatischen Vitien. (Beilage 1)

Diagnose	Gesamtzahl	am Leben 1935/36	verstorben
Einfache Vitien			
Mitralinsuffizienz	9	8	1
Mitralstenose	2	2	—
Aorteninsuffizienz	2	2	—
Aortenstenose	1	1	—
Kombinierte Vitien			
Komb. Mitralvitium	14	8	6
Komb. Aortenvitium	1	—	1
Komb. Mitral- und Aortenvitium	5	2	3
Summe der Fälle:	34	23	11

Aus der Feststellung, daß von dem Ausgangsmaterial 11 Kranke, also rd. 1/3 verstorben sind, darf aber kein allgemeingültiger Schluß in Bezug auf die Prognose gezogen werden. Denn eine ganze Reihe von Kranken hatte 1925/26 den Herzfehler bereits eine längere Zeit, ein Teil von ihnen erreichte ein recht hohes Lebensalter und ein Teil ist garnicht am Herzfehler, sondern infolge anderer Ursachen verstorben. Zur besseren Übersicht soll folgende Tabelle dienen, die die einzelnen Fälle in der gleichen Reihefolge, wie sie die Casuistik bringt, aufführt. Außer dem Namen und der Diagnose wird das Erwerbsalter, die Krankheitsdauer und das erreichte Lebensalter angeführt. Bei den noch Lebenden handelt es sich also um vorläufige Werte. Gleichzeitig wird auf ernstliche Komplikationen hingewiesen und — bei den Verstorbenen — die Todesursache angegeben (Siehe Beilage 2):

Lebensalter.

Das erreichte Lebensalter schwankt bei den Verstorbenen zwischen 13 und 72 Jahren, und es ergibt sich ein Durchschnittslebensalter von 38,3 Jahren. Diese Zahl scheint darauf hinzuweisen, daß die allgemeinen Lebensaussichten eines Menschen durch den Erwerb eines Klappenfehlers ganz allgemein gesprochen beträchtlich verringert werden. Immerhin wurden 5, also fast die Hälfte der Verstorbenen, älter als 50 Jahre, und von den noch lebenden 23 Patienten sind bereits 5 über 50 Jahre und 11 über 40 Jahre geworden, und es ist anzunehmen, daß sie ein noch wesentlich höheres Alter erreichen werden. Das bisher erreichte Lebensalter der noch lebenden Patienten schwankt zwischen 21 und 60 Jahren, und ihr bislang erreichtes Durchschnittsalter liegt bei 42,5 Jahren. Daß die Lebensaussichten im Durchschnitt durch den Erwerb eines Vitium vermindert werden, schließt dennoch nicht aus, daß ein Mensch trotz eines Herzfehlers ein ansehnliches Alter erreichen kann.

Erwerbsalter.

Aus dem erreichten Lebensalter kann man aber nur dann die Prognose eines Herzfehlers ableiten, wenn man dabei die Krankheitsdauer berücksichtigt. Um diese errechnen zu können, muß man das Alter kennen, in dem der Herzfehler erworben wurde. Dieses ließ sich bei allen unseren Kranken ermitteln.

Übersicht über die Kasuistik.

(Beilage 2)

Fall Nr.:	Name u. Alter 1925/26	Diagnose	Erw. Alter	Krankh.-Dauer	Alter 1935/36 bzw. b. Tod	Komplik.	Todesursache
1	F. Ro. 26 J.	Mi.-Ins.	13 J.	23 J.	36 J.	—	—
2	A. Fi. 49 J.	Mi.-Sten.	22 J.	38 J.	60 J.	chron. Bronch. Lungenemphys.	—
3	A. En. 40 J.	Mi.-Ins.	24 J.	27 J.	51 J.	—	—
4	A. Ha. 12 J.	Mi.-Ins.	7 J.	16 J.	23 J.	—	—
5	M. St. 33 J.	Mi.-Sten.	12 J.	31 J.	43 J.	—	—
6	M. Co. 45 J.	Ao.-Ins.	25 J.	30 J.	55 J.	—	—
7	K. Gü. 38 J.	Ao.-Ins.	36 J.	12 J.	48 J.	—	—
8	M. Pr. 28 J.	Mi.-Ins.	15 J.	23 J.	38 J.	—	—
9	H. Kr. 17 J.	Ao.-Sten.	12 J.	15 J.	27 J.	—	—
10	M. Ko. 10 J.	Mi.-Ins.	10 J.	11 J.	21 J.	—	—
11	H. Sch. 32 J.	Mi.-Ins.	10 J.	32 J.	42 J.	—	—
12	M. He. 30 J.	Mi.-Ins.	23 J.	17 J.	40 J.	—	—
13	O. Ka. 17 J.	Mi.-Ins.	14 J.	13 J.	27 J.	—	—
14	K. Eu. 42 J.	Mi.-Ins.	12 J.	38 J.	50 J.	—	Pneumonie, Pleuritis
15	F. Ne. 34 J.	komb. Mi.-Vi.	17 J.	27 J.	44 J.	Arhythmia perpetua	—
16	L. Vo.	komb.	17 J.	38 J.	55 J.	—	—

17	L. Ra. 38 J.	komb. Mi.-Vi.	22 J.	26 J.	48 J.	—	—
18	M. He. 39 J.	komb. Mi.-Vi.	10 J.	39 J.	49 J.	Magenulcus Hämatemesis	—
19	K. Lö. 48 J.	komb. Mi.-Vi.	30 J.	29 J.	59 J.	Arhythmia perpetua	—
20	M. Di. 33 J.	komb. Mi.-Vi.	13 J.	30 J.	43 J.	Arhythmia perpetua	—
21	W. He. 37 J.	komb. Mi.-Vi.	23 J.	24 J.	47 J.	Lungen-infarkte	—
22	A. Ki. 32 J.	komb. Mi. u. Ao.-Vi.	15 J.	27 J.	42 J.	Myok.-Schaden Arh. perpetua	—
23	B. Ba. 38 J.	komb. Mi.-Vi.	20 J.	28 J.	48 J.	—	—
24	R. Fu. 21 J.	komb. Mi. u. Ao.-Vi.	15 J.	16 J.	31 J.	geh. Extra-systolen	—
25	C. At. 14 J.	komb. Mi.-Vi.	10 J.	4 J.	14 J.	Allgem. Tbc. chr. rez. E.	Lungen-embolie
26	M. He. 48 J.	komb. Mi. u. Ao.-Vi.	16 J.	39 J.	55 J.	chr. rez. E. Arh. perpet.	Hirn-embolie
27	E. He. 12 J.	komb. Mi.-Vi.	9 J.	4 J.	13 J.	Pancarditis	Dekom-pensation
28	H. Sp. 53 J.	komb. Mi.-Vi.	16 J.	42 J.	58 J.	Arhythmia perpetua	Dekom-pensation
29	A. Ge. 38 J.	komb. Mi.-Vi.	8 J.	35 J.	43 J.	chron. rez. Endocarditis	Lungen-embolie
30	A. Ho. 69 J.	komb. Mi. u. Ao.-Vi.	33 J.	39 J.	72 J.	Schrumpf-niere	Dekom-pensation
31	K. He. 15 J.	komb. Mi. u. Ao.-Vi.	14 J.	1 J.	15 J.	Endocarditis lenta	Dekom-pensation
32	W. Ot. 26 J.	komb. Ao.-Vi.	11 J.	15 J.	26 J.	chron. rez. Endocarditis	Dekom-pensation
33	M. Sch. 49 J.	komb. Mi.-Vi.	20 J.	33 J.	53 J.	—	Lungen-infarkt
34	W. Ku. 21 J.	komb. Mi.-Vi.	12 J.	10 J.	22 J.	—	Suizid

Deshalb war es nicht schwierig, bei den Verstorbenen die Krankheitsdauer zu bestimmen, anders aber bei den Kranken, die noch leben. Genaue Werte würde man bei diesen erhalten, wenn man das Ableben des letzten Patienten abwarten wollte. Da dies nicht möglich ist, mußten wir, in Ermangelung einer besseren Lösung, die bisher erreichte Krankheitsdauer einsetzen, während sie doch nur einen unteren Grenzwert darstellt, der sicher noch wesentlich zunehmen wird. Wir begnügten uns aber nicht nur damit, das Erwerbsalter festzustellen, sondern gingen auch der Frage nach, ob sich ermitteln läßt, daß Klappenfehler in bestimmten Jahren besonders häufig erworben wurden. Zu diesem Zwecke teilten wir die Krankheitsfälle nach Lebensjahrfünften ein. Das Ergebnis geben wir in der nachfolgenden Kurve graphisch wieder (Siehe Beilage 3):

Es findet sich also ein steiler Anstieg während des 3. Lebensjahrfünfts, während in dem nächsten Jahrfünft ein ebenso steiler Abfall zu konstatieren ist. Ein weiteres Absinken stellen wir im 3. Jahrzehnt fest, und im 4. Jahrzehnt sinkt die Kurve schließlich auf den Nullpunkt, um jenseits dieser Altersgrenze nicht wieder anzusteigen.

Somit können wir an Hand unseres Materials feststellen, daß die Zeit zwischen 2. und 3. Lebensjahrfünft für den Erwerb eines rheumatischen Klappenfehlers eine ganz besondere Rolle spielt, da bis zum 15. Lebensjahr 12 von 34 d. h.. 35% der Klappenfehler akquiriert wurden. Andererseits ist es als unwahrscheinlich anzusehen, nach Ablauf des 4. Lebensjahrzehntes noch einen rheumatischen Klappenfehler zu erwerben. Ähnliche Hinweise, wenigstens in Bezug darauf, daß die rheumatischen Klappenfehler vorwiegend in der Jugend erworben werden geben z. B. auch de Graff und Cl. Lingg, ferner Plesch, Scheidel und v. Romberg an. Der letztgenannte weist darauf hin, daß der Erwerb nach dem 30. Lebensjahr recht selten zu sein scheint.

Krankheitsdauer.

Aus der Tabelle 2 entnehmen wir, daß bei den Verstorbenen bei einer Krankheitsdauer von 1 bis 42 Jahren der Durchschnittswert 23,6 Jahre, bei den noch Lebenden bei einer bisherigen Krankheitsdauer von 11 bis 39 Jahren der Durchschnittswert 24,8 Jahre beträgt. v. Romberg hatte eine Durchschnittslebensdauer von nur 11 Jahren, 8 Monaten und Scheidel eine solche von 13 Jahren 4 Monaten errechnet, also wesentlich

(Beilage 3)

Erwerbsalter.
1. Jahrfünft
2. Jahrfünft
3. Jahrfünft
4. Jahrfünft
5. Jahrfünft
6. Jahrfünft
7. Jahrfünft
8. Jahrfünft
9. Jahrfünft
12
11
10
9
8
7
6
5
4
3
2
1
0
Anzahl der Fälle:
1–5 Jahre
6–10 J.
11–15 J.
16–20 J.
21–25 J.
26–30 J.
31–35 J.
36–40 J.
41–45 J.
Lebensalter.

kleinere Werte als die unsrigen. Wenn wir bei den 11 Verstorbenen diejenigen mit einer Krankheitsdauer von 5, 10, 15, 20 Jahren und so fort zusammenzählen, finden wir

nach 5 jähriger Krankheitsdauer 73%
nach 10 jähriger Krankheitsdauer 64%
nach 30 jähriger Krankheitsdauer 54% und
nach 35 jähriger Krankheitsdauer noch 36%

am Leben. Der letzte ist 42 Jahre nach Erwerb seines Klappenfehlers verstorben.

Legen wir diese Werte und die bei sämtlichen 34 rheumatischen Vitien unter gleicher Einteilung nach Krankheitsdauer in oben genannter Weise ermittelten graphisch nieder, so ergeben sich folgende Kurven (Siehe Beilage 4):

Bei den Verstorbenen sind deutlich 2 Gruppen zu unterscheiden nämlich eine mit 5 kurzlebigen Kranken (Krankheitsdauer bis zu 20 Jahren) und die 2. mit 6 langlebigen Patienten (Krankheitsdauer mehr als 20 Jahre).

Die längste Krankheitsdauer die erreicht wurde beträgt 42 Jahre.

Die für die Prognose maßgeblichen Faktoren.

1. Art des Klappenfehlers.

Inwieweit die Art des Klappenfehlers bei der Prognosestellung mit ins Gewicht fällt können wir auf Grund unseres Materials nicht mit völliger Sicherheit entscheiden, da die Anzahl der Verstorbenen in den einzelnen Krankheitsgruppen für eine derartige Beurteilung zu klein ist. Wir entscheiden daher nur 2 Krankheitsgruppen, nämlich einfache und kombinierte Vitien. Da erscheint es allerdings zunächst auffällig, daß gerade von den 20 kombinierten Vitien bis zum Jahre 1935/36, 10, also genau 50% verstorben sind, während von den 14 Patienten, bei denen lediglich ein einfacher Klappenfehler nachzuweisen war, bis auf einen noch alle am Leben sind. Andererseits läßt sich allerdings feststellen, daß sowohl der Krankheitsfall, der das höchste Lebensalter erreichte (72 Jahre, Fall 30), wie auch derjenige, der die längste Krankheitsdauer (42 Jahre) aufzuweisen hat (Fall 28), gerade kombinierte Vitien waren. Außerdem bestand bei 8 von insgesamt 20 kombinierten Vitien der Klappenfehler über 30 Jahre (Fall 16, 18, 20, 26, 28, 29, 30 und 33). Würde

(Beilage 4)

Überlebende je nach Krankheitsdauer geordnet.

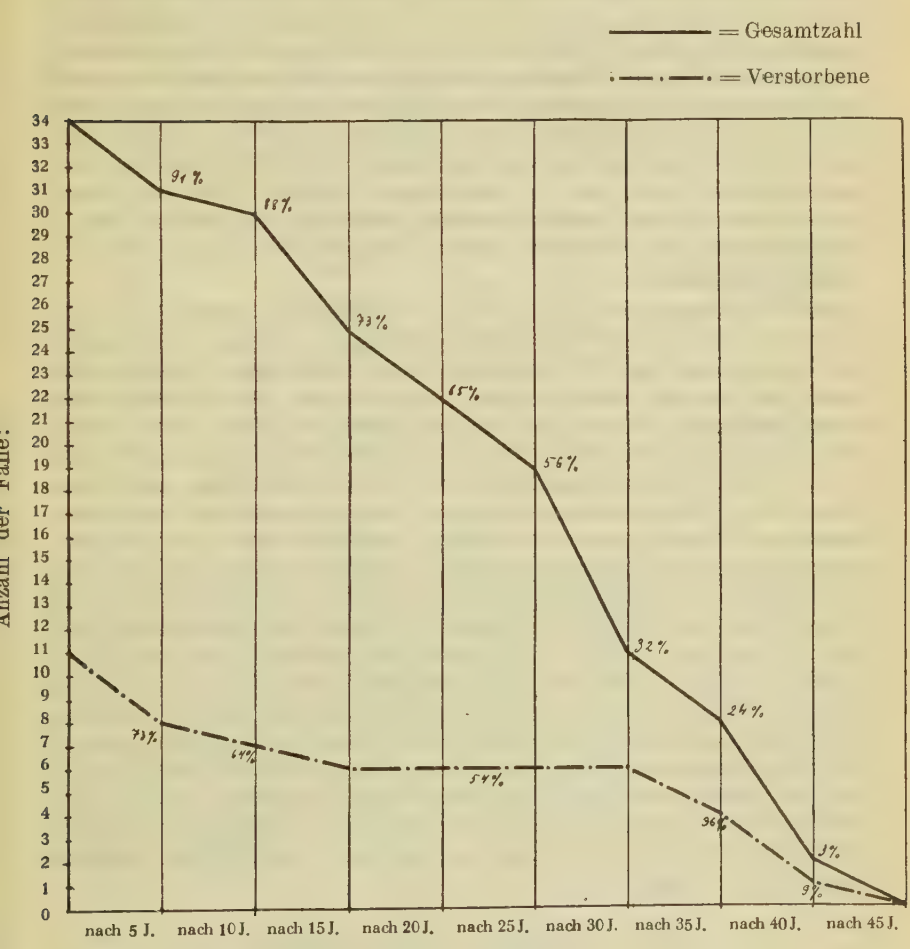

man das Lebensalter und die Krankheitsdauer der noch Lebenden abwarten können, dann würde sich diese Zahl wahrscheinlich noch wesentlich erhöhen. In dieser Beziehung sind die Zahlenverhältnisse bei den einfachen Vitien zunächst nicht günstiger. Endgültiges läßt sich darüber noch nicht sagen, da von dieser letztgenannten Gruppe noch fast alle am Leben sind. Es ist aber immerhin auffällig, daß die schon erwähnten 5 kurzlebigen Kranken (Fall 25, 27, 31, 32 und 34) kombinierte Vitien hatten. Bei den kurzlebigen Patienten (Fall 25 und 32) bestand chronisch rezidivierende Endocarditis, dazu bei der einen Patientin (Fall 25) noch eine schwere Allgemeintuberkulose, bei dem einen Kranken (Fall 27) Pankarditis und bei einem (Fall 31) Verdacht auf Endocarditis lenta. Der 5. kurzlebige Kranke (Fall 34) starb nicht infolge seines Vitium, sondern durch Suizid. Daß bei den 4 erstgenannten die Prognose infaust war, wurde schon zu Lebzeiten festgestellt.

Die Nachuntersuchung der noch Lebenden ergab, daß die Patienten mit einem einfachen Vitium, in Bezug auf Kreislaufverhältnisse und Arbeitsfähigkeit in bedeutend besserem Zustand als die mit kombinierten Vitien waren. Die Kranken mit einem einfachen Vitium sind bis auf einen, bei dem eine chronische Bronchitis mit Lungenemphysem den Fall kompliziert (Fall 2), in gutem Allgemeinzustand, fast voll arbeitsfähig und ohne wesentliche Beschwerden. Dagegen sind die meisten der kombinierten Vitien kaum arbeitsfähig, müssen sich vor Anstrengungen hüten und befinden sich in der Mehrzahl der Fälle im Zustand latenter Dekompensation. Auch treffen wir gerade in dieser Gruppe bei der Hälfte der Kranken Pulsunregelmäßigkeiten und zwar in einem Fall (Nr. 24) gehäufte Extrasystolen und in 4 Fällen (Nr. 15, 19, 20 und 22) Arhythmia perpetua an, während bei den einfachen Vitien nur bei einem Kranken (Fall 2) Arhythmia perpetua besteht. Wenn wir auch keine besondere Prognose für ein bestimmtes Vitium stellen können, so können wir immerhin feststellen, daß die einfachen Vitien sicherlich bessere Lebenaussichten geben als die kombinierten; denn es kommt ja letzten Endes nicht nur darauf an, daß ein Mensch lebt, sondern auch wie er lebt.

2. Zeitpunkt des Erwerbs.

Um zu prüfen ob der Zeitpunkt des Erwerbs eines Klappenfehlers für die Prognose von Bedeutung ist, geben wir eine Aufstellung, zunächst der verstorbenen Kranken, wobei die Reihen-

folge nach dem jeweiligen Erwerbsalter geordnet ist. Diese Aufstellung ermöglicht einen Vergleich über Erwerbsalter und Krankheitsdauer. Dabei bezeichnen wir die bis zum 15. Lebensjahr (einschl.) akquirierten Vitien als „früh erworbene" die anderen als „spät erworbene" (Siehe Beilage 5).

Erwerbsalter und Krankheitsdauer der verstorbenen rheumatischen Vitien. (Beilage 5)

Fall Nr.:	Erwerbsalter:	Krankheitsdauer:	
29	8 Jahre	35 Jahre	
27	9 Jahre	4 Jahre	
25	10 Jahre	4 Jahre	
32	11 Jahre	15 Jahre	früh erworbene
34	12 Jahre	10 Jahre	(7 Fälle)
14	12 Jahre	38 Jahre	
31	14 Jahre	1 Jahr	
26	16 Jahre	39 Jahre	
28	16 Jahre	42 Jahre	spät erworbene
33	20 Jahre	33 Jahre	(4 Fälle)
30	33 Jahre	39 Jahre	

Da ist es zunächst deutlich, daß die „spät erworbenen" eine längere Krankheitsdauer aufzuweisen haben, da sich unter den „früh erworbenen", die schon im vorigen Kapitel (Art des Klappenfehlers) erwähnten 5 kurzlebigen Kranken finden (Fall 25, 27, 31, 32 und 34). Allerdings ist einer von ihnen (Fall 34) als durch Suizid geendet abzusetzen. Bei den anderen 4 Kurzlebigen kam die Endocarditis nicht zur Ruhe und war, im Ganzen betrachtet, die Hauptursache des frühen Todes. Die dann noch übrig bleibenden Fälle mit früh erworbenen Vitien sind ausgesprochen langlebig.

Geben wir nun zum Vergleich eine Aufstellung des Erwerbsalters und der bisher erreichten Krankheitsdauer der noch Lebenden, indem wir bei ihnen ebenfalls „früh erworbene" und „spät erworbene" unterscheiden, so finden wir bei beiden dieser Gruppen eine nur wenig unterschiedliche Krankheitsdauer. Es beträgt nämlich bei den 12 „früh erworbenen" Vitien die durchschnittliche Krankheitsdauer 23 Jahre und bei den 11 „spät erworbenen" rd. 27 Jahre (Siehe Beilage 6):

Erwerbsalter und bisher erreichte Krankheitsdauer der noch lebenden rheumatischen Vitien.

(Beilage 6)

Fall Nr.:	Erwerbsalter:	bisherige Krankheitsdauer:	
4	7 Jahre	16 Jahre	
10	10 Jahre	11 Jahre	
11	10 Jahre	32 Jahre	
18	10 Jahre	39 Jahre	
5	12 Jahre	31 Jahre	
9	12 Jahre	15 Jahre	früh erworbene
1	13 Jahre	23 Jahre	(12 Fälle)
20	13 Jahre	30 Jahre	
13	14 Jahre	13 Jahre	
8	15 Jahre	23 Jahre	
22	15 Jahre	27 Jahre	
24	15 Jahre	16 Jahre	
15	17 Jahre	27 Jahre	
16	17 Jahre	38 Jahre	
23	20 Jahre	28 Jahre	
2	22 Jahre	38 Jahre	
17	22 Jahre	26 Jahre	
12	23 Jahre	17 Jahre	spät erworbene
21	23 Jahre	24 Jahre	(11 Fälle)
3	24 Jahre	27 Jahre	
6	25 Jahre	30 Jahre	
19	30 Jahre	29 Jahre	
7	36 Jahre	12 Jahre	

Wir können dieses Ergebnis wohl so deuten, daß bei dem frühzeitigen Erwerb eines Klappenfehlers eine besonders große Gefahr besteht, daß die Endocarditis immer wieder rezidiviert und dadurch das frühe Ende verschuldet, während bei später erworbenen Klappenfehlern die Aussichten der Heilung des entzündlichen Prozesses zunehmend besser werden. Ist ein gewisses kritisches Alter überwunden, das man etwa auf die Mitte der 20er Jahre verlegen kann, so ist die Aussicht, daß die Endocarditis endgültig zur Ruhe kommt, wesentlich gestiegen und damit die Prognose der betreffenden früh erworbenen Klappenfehler nicht wesentlich schlechter mehr als die der spät erworbenen.

3. Auftreten der ersten Beschwerden.

Es ist klar, daß bei der Bewertung derartiger, der Subjektivität unterliegenden Angaben, der Unsicherheitsfaktor ein recht großer sein kann: denn es kommt ja sehr auf die Individualität des

einzelnen an, der, wenn er robust ist, auf Beschwerden nicht achtet, die bei einem anderen bereits als erhebliche gewertet werden. Deshalb haben wir mit besonderer Sorgfalt nach objektiven Anzeichen gefahndet, die die geklagten Beschwerden begründet erscheinen ließen, z. B. Atemnot bei Anstrengungen, Erhöhung der Pulsfrequenz, Zyanose, Nachweis von vermehrtem Urobilinogen im Urin, Zunahme der Herzvergrößerung usw. Wir fanden, daß bei einigen Kranken die Beschwerden gleich von Beginn des Herzfehlers an bestanden, während sie bei anderen erst nach einer Reihe von Jahren auftraten. Nur in einem Fall (Nr. 30) war es nicht möglich, den Beginn der ersten Beschwerden mit Sicherheit festzulegen, in einem weiteren (Fall 11) sind bei 32 jähriger Krankheitsdauer bisher überhaupt noch keine Beschwerden aufgetreten. Es erschien uns zweckmäßig, den durch Suizid geendeten Patienten (Fall 34) von der Besprechung wegzulassen und die verstorbenen Patienten wiederum in 2 Gruppen, nämlich in „kurzlebige" und „langlebige" einzuteilen, wobei wir eine Krankheitsdauer von 20 Jahren als Grenze setzten. Die nachfolgende Tabelle gibt eine Übersicht über das Auftreten der ersten Beschwerden vom Zeitpunkt des Erwerbs des Klappenfehlers an gerechnet, wobei die einzelnen Fälle nach ihrer Krankheitsdauer geordnet werden (Siehe Beilage 7):

Auftreten der ersten Beschwerden
bei den verstorbenen rheumatischen Vitien.

(Beilage 7)

Fall Nr.	Krankheitsdauer	1. Beschwerden nach	Exitus nach Auftr. d. 1. Beschwerden:	
28	42 Jahre	12 Jahren	30 Jahren	
26	39 Jahre	29 Jahren	10 Jahren	
14	38 Jahre	30 Jahren	8 Jahren	Langlebige
29	35 Jahre	30 Jahren	5 Jahren	(5 Fälle)
33	33 Jahre	27 Jahren	6 Jahren	
32	15 Jahre	6 Jahren	9 Jahren	
25	4 Jahre	sofort	4 Jahren	Kurzlebige
27	4 Jahre	sofort	4 Jahren	(4 Fälle)
31	1 Jahr	sofort	1 Jahr	

Aus dieser Übersicht ist zu entnehmen, daß bei den langlebigen Patienten die ersten wesentlichen Beschwerden nach einem Zeitraum von mehr als 10 Jahren nach dem Erwerb des Vitium auftraten. In 4 von 5 Fällen stellten sich die Beschwerden sogar erst nach mehr als 20jähriger Krankheitsdauer ein (Fall 14, 26, 29

und 33), und davon waren Fall 14 und 29 sogar 30 Jahre lang beschwerdefrei. Bei 3 der kurzlebigen Patienten traten die Beschwerden sofort (Fall 25, 27 und 31) und beim 4. (Fall 32) 6 Jahre nach Beginn der Krankheit auf.

Die Verhältnisse bei den noch lebenden Patienten beleuchtet Tabelle 8:

Auftreten der ersten Beschwerden bei den noch lebenden Vitien. (Beilage 8)

Krankh.-dauer	Fall Nr.:	Diagnose:	1. Beschwerden nach:	Beschwerden seit:
39 J.	18	komb. Mi.-Vi.	27 J.	12 J.
38 J.	16	komb. Mi.-Vi.	10 J.	28 J.
38 J.	2	Mi.-Stenose	21 J.	17 J.
32 J.	11	Mi.-Ins.	bisher keine	—
31 J.	5	Mi.-Stenose	21 J.	10 J.
30 J.	20	komb. Mi.-Vi.	17 J.	13 J.
30 J.	6	Aorten-Ins.	20 J.	10 J.
29 J.	19	komb. Mi.-Vi.	9 J.	20 J.
28 J.	23	komb. Mi.-Vi.	10 J.	18 J.
27 J.	3	Mi.-Ins.	14 J.	13 J.
27 J.	22	komo. Mi. + Ao.-Vi.	11 J.	16 J.
27 J.	15	komb. Mi.-Vi.	6 J.	21 J.
26 J.	17	komb. Mi.-Vi.	13 J.	13 J.
24 J.	21	komb. Mi.-Vi.	14 J.	10 J.
23 J.	1	Mi.-Ins.	11 J.	12 J.
23 J.	8	Mi.-Ins.	11 J.	12 J.
17 J.	12	Mi.-Ins.	2 J.	15 J.
16 J.	24	komb. Mi. + Ao.-Vi.	4 J.	12 J.
16 J.	4	Mi.-Ins.	sofort	16 J.
15 J.	9	Aorten-Stenose	5 J.	10 J.
13 J.	13	Mi.-Ins.	3 J.	10 J.
12 J.	7	Aorten-Ins.	2 J.	10 J.
11 J.	10	Mi.-Ins.	sofort	11 J.

Erläuterung:

Mi.-Ins. = Mitralinsuffizienz
Mi.-Stenose = Mitralstenose
komb. Mi.-Vi. = komb. Mitralvitium
komb. Mi. + Ao.-Vi. = komb. Mitral- u. Aortenvitium

Betrachten wir die 16 Patienten, deren Krankheitsdauer schon außerordentlich lang ist (23 bis 39 Jahre) gesondert, so finden wir, daß bei 4 von ihnen, d. h. bei 25%, die ersten Beschwerden innerhalb des 1. Krankheitsjahrzehntes auftraten (Fall 15, 16, 19 und 23). Bei 50% liegt zwischen Krankheitsbeginn und ersten Beschwerden eine Zeitspanne von 11 bis 20 Jahren und bei den restlichen 25% eine solche von 21 bis 32 Jahren (Fall 2, 5, 11 und 18).

Vor allem ist aus Tabelle 8 zu entnehmen, daß bei sehr vielen Kranken der Beginn der ersten Beschwerden schon sehr lange, bis zu 28 Jahren (Fall 16) zurücklag; sie hatten bis auf Fall 11 schon bei der Untersuchung von 10 Jahren Herzbeschwerden (das ist insofern begreiflich, als die meisten Patienten eben wegen ihrer Herzbeschwerden die Poliklinik aufsuchten). Im Ganzen wird man hieraus entnehmen können, daß das erste Auftreten der Beschwerden nicht etwa die Bedeutung hat, daß von ihm ab ein rascher ungünstiger Verlauf einzutreten pflegt. Eine sichere Beziehung zwischen Art des Vitium und Zeitpunkt des Auftretens der 1. Beschwerden läßt sich nicht auffinden.

4. Zunahme der Herzvergrößerung.

Bei 20 Patienten mit rheumatischem Vitium stehen uns die röntgenologisch ermittelten Herzmaße von 1925/26 und den späteren Jahren, davon bei 17 Kranken auch die bei der Nachuntersuchung 1935/36 gefundenen Werte zur Verfügung. Bei den anderen Patienten lagen entweder keine vergleichbaren Orthodiagramme bzw. Herzfernaufnahmen vor, oder es handelte sich um Kinder, sodaß sich deren erstgefundene Herzmaße mit den jetzigen nicht vergleichen lassen. Es ist klar, daß bei den Werten eine gewisse Ungenauigkeit mit in Kauf genommen werden muß, man kann aber annehmen, daß die Fehlerwerte höchstens einige Millimeter betragen (Blasius). Bei unserer Aufstellung geben wir die Nummer des Falles, Krankheitsdauer und die Diagnose in der schon einmal erläuterten abgekürzten Form an (siehe Fußnote der Beilage 8): Hinter den ersten Herzmaßen — also denen, die unter Rubrik 1925/26 stehen – wird in Klammern die Differenz zwischen diesen und den von Grödel angegebenen Mittelwerten angeführt. Die in den nächsten Rubriken folgenden Zahlen geben die Zunahme der Herzmaße in Centimetern an und beziehen sich immer auf den unter der ersten Rubrik (1925/26) angegebenen Wert. Die letzte Rubrik gibt den Zustand des Kreislaufsystems bei der Nachuntersuchung wieder. (Siehe Beilage 9 und 9a):

Zunächst stellen wir fest, daß bei allen Kranken die Herzgröße im Laufe der Jahre zugenommen hat. Da die Krankheitsdauer bei den einzelnen bis zum Jahre 1925/26 verschieden lang ist, können wir diese damals gefundenen Werte nicht miteinander vergleichen, sondern müssen danach fahnden, ob die Zunahme der Herzvergrößerung bei den einzelnen

Herzmaße der rheumatischen Vitien und Zunahme derselben während der Beobachtungszeit.

(Beilage 9)

Nr.:	Krankh.-Dauer u. Diagnose:	Herzmaße 1925/26		Zunahme b. spät. Unt.		1935/36	Zustand des Kreislaufs:
1	23 J. Mi.-Ins.	Mr. 4,2 cm	(— 0,2)			+ 0,1	gute
		Ml. 7,5 cm	(— 0,4)			+ 0,1	Kompensation
		L. 13,1 cm	(— 0,7)			+ 0,1	
2	38 J. Mi.-Sten.	Mr. 5,7 cm	(+ 0,8)	+ 0,5	Juni 1933	+ 1,5	latente
		Ml. 10,1 cm	(— 1,4)	+ 0,9		+ 1,4	Dekompensation
		L. 15,4 cm	(+ 1,5)	+ 1,6		+ 3,2	
5	31 J. Mi.-Sten.	Mr. 3,9 cm	(— 0,1)			+ 0,5	leidliche
		Ml. 8,0 cm	(0,0)			+ 0,4	Kompensation
		L. 13,1 cm	(+ 0,1)			+ 0,8	
6	30 J. Ao.-Ins.	Mr. 4,3 cm	(— 0,2)			+ 0,3	gute
		Ml. 9,5 cm	(0,0)			+ 0,5	Kompensation
		L. 15,0 cm	(0,0)			+ 0,8	
8	23 J. Mi.-Ins.	Mr. 4,4 cm	(+ 0,6)			+ 0,6	gute
		Ml. 8,6 cm	(+ 0,6)			+ 0,4	Kompensation
		L. 14,0 cm	(— 1,0)			+ 0,8	
12	17 J. Mi.-Ins.	Mr. 2,8 cm	(— 1,0)			+ 0,4	gute
		Ml. 6,4 cm	(— 1,6)			+ 0,1	Kompensation
		L. 11,0 cm	(— 2,0)			+ 0,5	
13	13 J. Mi.-Ins.	Mr. 3,9 cm	(0,4)			+ 0,4	gute
		Ml. 8,5 cm	(— 0,2)			+ 0,2	Kompensation
		L. 13,7 cm	(— 0,4)			+ 0,5	
15	27 J. komb. Mi.-Vi.	Mr. 4,5 cm	(+ 0,7)	+ 1,0	Januar 1934	+ 1,7	Chron.
		Ml. 9,0 cm	(+ 1,0)	+ 1,3		+ 1,9	Dekompensat.
		L. 14,4 cm.	(+ 1,4)	+ 1,7		+ 2,5	
16	38 J. komb. Mi.-Vi.	Mr. 4,1 cm	(+ 0,3)			+ 1,7	latente
		Ml. 11,0 cm	(+ 3,0)			+ 0,8	Dekompensat.
		L. 16,0 cm	(+ 3,0)			+ 1,6	

	26 J.	Mr. 4,7 cm	(+0,9)			+1,4	gute
17	komb. Mi.-Vi.	Ml. 8,6 cm	(+0,6)			+0,4	Kompensation
		L. 14,0 cm	(+1,0)			+1,5	
	39 J.	Mr. 4,2 cm	(+0,4)			+0,9	gute
18	komb. Mi.-Vi.	Ml. 7,8 cm	(−0,2)			+0,1	Kompensation
		L. 13,3 cm	(+0,3)			+1,0	
	29 J.	Mr. 4,4 cm	(+0,6)			+1,6	chron.
19	komb. Mi.-Vi.	Ml. 10,7 cm	(+2,7)			+1,9	Dekompensation
		L. 15,0 cm	(+2,0)			+3,0	
	30 J.	Mr. 4,1 cm	(+0,3)	+1,4		+1,7	latente
20	komb. Mi.-Vi.	Ml. 8,8 cm	(+0,8)	+1,7	Nov. 1933	+1,7	Dekompensation
		L. 14,0 cm	(+1,0)	+2,0		+2,3	
	24 J.	Mr. 4,5 cm	(0,0)	+0,1		+0,8	latente
21	komb. Mi.-Vi.	Ml. 8,8 cm	(+0,1)	+0,3	Nov. 1933	+2,0	Dekompensation
		L. 14,0 cm	(+0,1)	+0,3		+2,4	
	27 J.	Mr. 6,0 cm	(+1,5)	+0,3		+0,9	chron.
22	komb. Mi.-Vi.	Ml. 10,1 cm	(+1,4)	+0,8	Dezbr. 1932	+1,4	Dekompensation
	u. Ao.-Vi.	L. 16,8 cm	(+3,9)	+0,8		+2,4	
	28 J.	Mr. 4,0 cm	(+0,2)			+0,2	gute
23	komb. Mi.-Vi.	Ml. 9,7 cm	(+1,7)			+0,3	Kompensation
		L. 15,5 cm	(+2,5)			+0,5	
	16 J.	Mr. 5,0 cm	(+0,5)	+0,1		+0,4	latente
24	komb. Mi.-Vi.	Ml. 10,6 cm	(+1,9)	+1,3	Dezbr. 1933	+1,4	Dekompensation
	u. Ao.-Vi.	L. 16,1 cm	(+2,2)	+1,3		+1,9	
	29 J.	Mr. 4,3 cm	(+0,5)	+2,1		verstorben an	
26	komb. Mi.-Vi.	Ml. 11,9 cm	(+3,9)	+2,0	Juni 1932	Hirnembolie	
	u. Ao.-Vi.	L. 17,1 cm	(+4,1)	+3,2			
	42 J.	Mr. 4,3 cm	(+0,5)	+2,1		verstorben an	
28	komb. Mi.-Vi.	Ml. 9,8 cm	(+1,8)	+2,3	April 1930	Dekompensation	
		L. 15,3 cm	(+2,3)	+3,8			
	35 J.	Mr. 5,0 cm	(+1,2)	+1,3		verstorben an	
29	komb. Mi.-Vi.	Ml. 8,2 cm	(+0,2)	+1,1	Dezbr. 1930	Lungenembolie	
		L. 13,4 cm	(+0,4)	+2,4			

Fällen innerhalb des gleiches Zeitraumes verschieden ist, und wenn ja, welche prognostischen Schlüsse sich daraus ziehen lassen.

Bei den 3 verstorbenen Patienten (Fall 26, 28 und 29) hatte die Herzvergrößerung innerhalb von 5 bzw. 7 Jahren erheblich zugenommen. Bei 2 von ihnen (Fall 26 und 28) bestand Arhythmia perpetua. Suchen wir von den noch Lebenden diejenigen heraus, die eine wesentliche Zunahme der Herzgröße zu verzeichnen haben (8 Fälle), so finden wir bei allen Anzeichen von Kreislaufdekompensation bei geringsten Anstrengungen (Fall 2, 15, 16, 19, 20, 21, 22 und 24). Bei Fall 2, 15, 19 und 22 besteht außerdem noch Arhythmia perpetua. Dagegen sind die 9 Kranken, bei denen die Maße nicht wesentlich zugenommen haben, im Zustand guter Kompensation und Leistungsfähigkeit, sowie frei von Pulsunregelmäßigkeiten (Fall 1, 5, 6, 8, 12, 13, 17, 18 und 23).

Bezeichnenderweise ist unter den Fällen mit erheblichen Größenzunahmen nur 1 einfacher Klappenfehler (Fall 2) vertreten. Wir wiesen schon einmal darauf hin, daß bei diesen das Krankheitsbild durch eine chronische Bronchitis erheblichen Grades mit Lungenemphysem kompliziert war.

Deshalb erscheint uns die Herzgröße als besonders wichtiges und sicherstes Kriterium für die Prognose eines Klappenfehlers. Mit zunehmender Herzgröße nimmt die Leistungsfähigkeit und die weitere Lebenserwartung ab. Der Grund ist sicherlich darin zu suchen, daß die Reservekraft des hypertrophierten Herzmuskels, wie besonders Edens hervorhebt, nicht ausreicht.

Todesursachen

Von den 11 verstorbenen Patienten kamen 5 infolge Kreislaufdekompensation ad exitum, 4 verstarben an Folgekrankheiten der Klappenfehler (Embolie). Bei den restlichen 2 war der Tod nicht unmittelbar durch den Herzfehler verursacht. Es ergibt sich somit folgende Übersicht:

Todesursachen.

a) Tod infolge des Vitium:

Fall 27 Dekompensation bei Pancarditis.
Fall 28 Dekompensation.
Fall 30 Dekompensation bei Schrumpfniere.
Fall 31 Dekompensation bei Verdacht auf Endocarditis lenta.
Fall 32 Dekompensation bei chronisch rez. Endocarditis.

Fall 26 Hirnembolie bei chronisch rez. Endocarditis.
Fall 25 Lungenembolie mit Infarkt bei chron. rez. Endocarditis.
Fall 29 Lungenembolie mit Infarkt bei chron. rez. Endocarditis.
Fall 33 Lungeninfarkt.
Anzahl der Fälle: 9

b) Tod infolge anderer Ursachen:
Fall 14 Pneumonie und Pleuritis.
Fall 34 Suizid.
Anzahl der Fälle: 2

Der weit überwiegende Teil der Kranken ist also an den Folgen des Vitium gestorben, wobei in 1. Linie die Dekompensation, in 2. Linie die Embolie zu nennen ist.

Vor Abschluß der Besprechung der rheumatischen Vitien wollen wir noch kurz die Sonderstellung, die die chronisch rezidivierende Endocarditis einnimmt, erörtern.

Die chronisch rezidivierende Endocarditis.

In 4 Fällen ergab die Sektion „chronisch rezidivierende Endocarditis". Erstaunlicherweise haben 2 dieser Kranken die ausgesprochen lange Krankheitsdauer von 35 bzw. 39 Jahren aufzuweisen, und beim 3. betrug sie immerhin auch schon 15 Jahre. Da es wenig wahrscheinlich ist, daß ein Patient derartig lange bei einer chronisch rezidivierenden Endocarditis leben kann, haben wir ihre Krankengeschichten sorgsam durchforscht um den Beginn des Rezidivierens der Endocarditis zu ermitteln. Es hat den Anschein, daß bei Fall 29 der chronische Prozeß 3 Jahre und bei Fall 26 etwa 7 Jahre von Eintritt des Exitus begann. Bei Fall 32, der eine Krankheitsdauer von 15 Jahren zählt, ist anzunehmen, daß die chronisch rezidivierende Endocarditis ca. ½ Jahr bestanden hat. Die Krankheit führte also in einem Zeitraum, zwischen ½ und 7 Jahren vom Beginn des Rezidivs gerechnet, zum Exitus. Fall 26 und 29 geben uns einen sehr wichtigen Hinweis. Während wir nämlich fanden, daß es als sehr unwahrscheinlich anzusehen ist, nach Ablauf des 4. Lebensjahrzehntes noch eine rheumatische Endocarditis durchzumachen, so stellen wir auf Grund dieser beiden Fälle fest, daß dies offenbar nur für die erstmalig auftretende Endocarditis rheumatica, nicht aber für Rezidive gilt. Diese drohen auch noch im späteren Lebensalter; denn wir finden sie auch bei solchen Herzkranken, die Jahrzehntelang gelebt hatten, ohne überhaupt Herzbeschwerden zu verspüren.

Zusammenfassung.

Es wird über 34 rheumatische Herzklappenfehler berichtet, die im Jahrgang 1925/26 in Behandlung der Medizinischen Universitäts-Polikliniк waren, und deren weiteres Schicksal nach 10 Jahren kontrolliert werden konnte.

1. Rheumatische Vitien werden vorwiegend in der Jugend, besonders häufig im 2. und 3. Lebensjahrfünft erworben. Nach Ablauf des 4. Lebensjahrzehntes ist der Erwerb eines rheumatischen Klappenfehlers unwahrscheinlich.
2. Die allgemeinen Lebensaussichten werden im Durchschnitt durch den Erwerb eines Herzklappenfehlers deutlich vermindert. Es ist aber durchaus möglich, daß trotz eines Vitium ein ansehnliches Alter erreicht werden kann.
3. Die Krankheitsdauer eines rheumatischen Klappenfehlers beträgt im Durchschnitt 24 bis 25 Jahre, also wesentlich mehr als sonst in der Literatur angegeben wird. Die längste Krankheitsdauer, die erreicht wurde, beträgt 42 Jahre.
4. Der frühzeitige Erwerb eines rheumatischen Klappenfehlers beeinträchtigt die Lebensaussichten solange, bis etwa die Mitte der 20er Jahre erreicht ist. Ist dieses kritische Alter überwunden, sind die Lebensaussichten nur wenig schlechter als bei den später erworbenen Klappenfehlern.
5. Aus dem Auftreten der 1. Beschwerden ist auf die weitere Lebenserwartung kein sicherer Schluß zu ziehen.
6. Von den rheumatischen Vitien geben die einfachen Klappenfehler die bessere Prognose. Bei kombinierten Vitien kommen Pulsunregelmäßigkeiten bedeutend häufiger vor als bei den einfachen.
7. Bei allen Kranken hat die Herzgröße im Laufe der Jahre zugenommen. Dieses scheint uns das wichtigste und sicherste Kriterium für die Prognose zu sein. Mit zunehmender Herzgröße nimmt die Leistungsfähigkeit und die weitere Lebenserwartung ab.
8. Die chronisch rezidivierende Endocarditis droht jedem rheumatischen Klappenfehler und kann selbst dann noch einsetzen, wenn der 1. rheumatische Infekt bereits mehr als 30 Jahre zurückliegt und ein Lebensalter erreicht wurde, in dem, wie oben ausgeführt, der Erwerb eines rheumatischen Klappenfehlers unwahrscheinlich ist.
9. 9 von 11 = 82% der rheumatischen Vitien starben am Herzklappenfehler, davon 5 = 45,6% an Dekompensation und 4 = 36,4% an Lungen- bzw. Hirnembolie.

Schrifttum.

1. Adlmühler: Dtsch. Arch. Klin. Med. 132, 279 (1920).
2. Bamberger: Lehrbuch der Herzkrankheiten.
3. Blasius: Inaugural-Dissertation. Halle a. S. 1937.
4. Edens: Krankheiten des Herzens und der Gefäße.
5. Ch. Friedberger u. Tartakower: Über den günstigen Verlauf der endocard. Herzklappenfehler. Zeitschr. klin. Med. 116, 759 bis 803, 1931.
6. R. T. Grant: Epikrise 10jähriger Beobachtung an 1000 Herzkranken. Heart 16, 274, 1933.
7. A. de Graff u. Cl. Lingg: Der Verlauf von rheum. Herzerkrankungen. Amer. Heart J. Band 10, S. 455—477 (1935).
8. G. Hübener: Über Prognose der Herzfehler. Dtsch. Med. Wochenschr. 1930, I, S. 1081—1085.
9. E. Jokl u. G. W. Parade: Zur Frage der Beurteilung von Herzfehlern in der sportärztlichen Praxis. Med. Klinik 1933, II, 1070 bis 1074.
10. v. Jürgensen: Klappenfehler.
11. Krehl: Entstehung, Erkennung und Behandlung innerer Krankheiten. (Leipzig 1930.)
12. H. Krasso: Die Prognose der Herzklappenfehler. Wien. Klin. Wochenschr. Nr. 34, 1934.
13. E. Leschke: in Kraus-Brugsch, Spez. Path. und Ther. Band IV.
14. Plesch: ebenda.
15. Mackenzie: in Mackenzie-Rothberger, Lehrbuch der Herzkrankheiten (Berlin 1923).
16. S. Perlroth: Statistisches zur Lebensdauer der dekompensierten Herzkranken. Zeitschr. für Kreislaufforschung 1933, S. 791—794.
17. E. v. Romberg: Lehrbuch der Herzkrankheiten und der Blutgefäße. (Stuttgart 1925.)
    — Über die Dekompensation der erworbenen Klappenfehler und ihre Behandlung. (Jul. Springer 1930.)
18. H. Scheidel: Beitrag zur Ätiologie, zum Verlauf und zum Ausgang der Herzklappenfehler. Zeitschr. f. Kreislaufforschung 1933. Seite 265—276.

Es ist mir ein Bedürfnis, Herrn Prof. Dr. Grund für die Stellung des Themas und die Überlassung des Materials sowie für seine Förderung meinen besonderen Dank auszusprechen.

Auch danke ich Herrn Doz. Dr. Neidhardt herzlichst für seine wertvollen Anregungen und sein stetiges Interesse.

Lebenslauf.

Am 25. 8. 1907 bin ich als 5. Kind des Maschinenbetriebsleiters Karl Cichon und seiner Ehefrau Bertha geb. Frank auf der Deutschlandgrube bei Schwientochlowitz in O/S. geboren. Ich besuchte 2 Jahre die Volksschule, 2 Jahre die Vorschule und dann das Gymnasium in Königshütte O/S. Nachdem meine Heimat an Polen gefallen war, besuchte ich das deutsche Minderheitsgymnasium in Kattowitz, wo ich im Juni 1926 die Reifeprüfung bestand. Anschließend studierte ich in Wien Medizin, mußte mein Studium aber abbrechen, da ich zum polnischen Heeresdienst einberufen wurde. 1930 wurde ich in Halle immatrikuliert. Hier bestand ich im Herbst 1931, unter teilweiser Anrechnung der in Wien verbrachten Semester, die ärztliche Vorprüfung und nach weiteren 5 Semestern die ärztliche Prüfung. Da mein Gesuch auf Wiedereinbürgerung damals noch nicht entschieden war, konnte ich das praktische Jahr erst im Dezember 1934 beginnen. 6 Monate meiner Praktikantenzeit verbrachte ich in der hiesigen Frauenklinik, die restlichen in der Medizinischen Poliklinik. Mit dem 17. Dezember 1935 erhielt ich die Bestallung als Arzt. Seit Februar 1936 bin ich in der hiesigen Nervenklinik tätig und zwar zuerst als Volontär, später als außerplanmäßiger Assistent und seit dem 1. April d. J. als Verwalter einer planmäßigen Assistentenstelle.